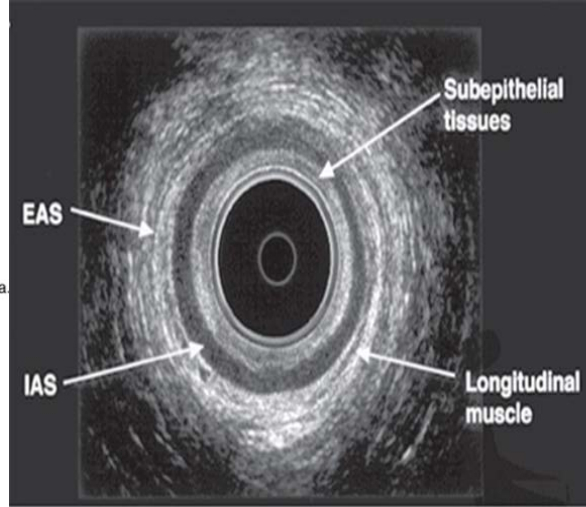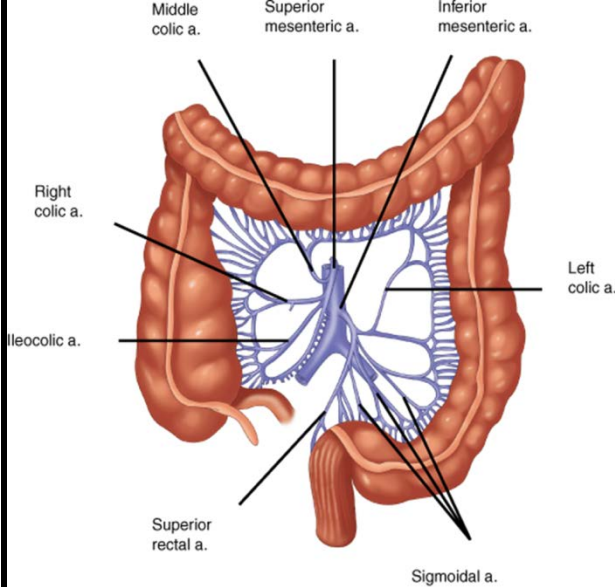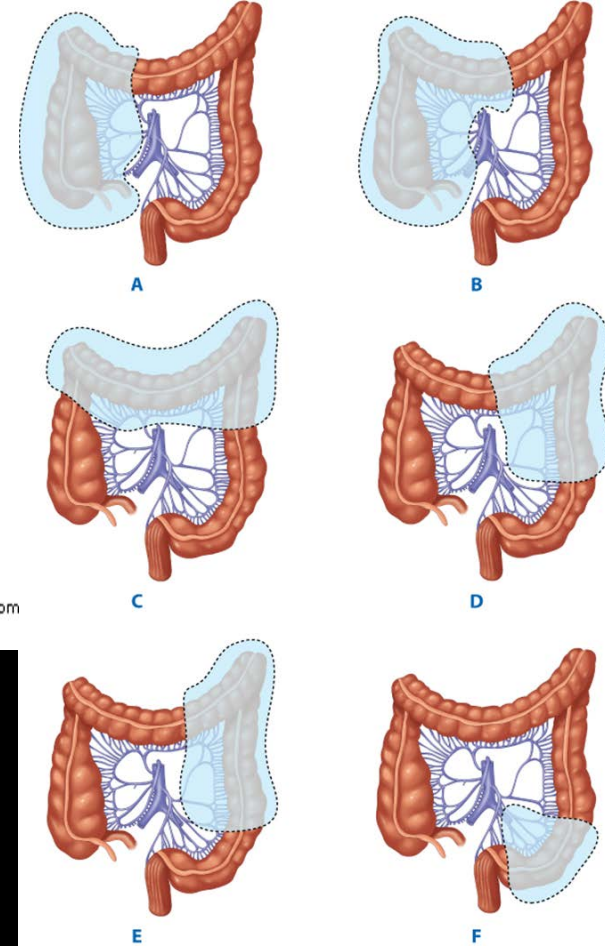


A

Source: Brunicaudi FC, Andersen DK, Billiar TR, Dunn DL, Hunter JG, Matthews JB, Pollock RE: *Schwartz's Principles of Surgery, 9th Edition*: <http://www.accessmedicine.com>  
 Copyright © The McGraw-Hill Companies, Inc. All rights reserved.



Source: Brunicaudi FC, Andersen DK, Billiar TR, Dunn DL, Hunter JG, Matthews JB, Pollock RE: *Schwartz's Principles of Surgery, 9th Edition*: <http://www.accessmedicine.com>  
 Copyright © The McGraw-Hill Companies, Inc. All rights reserved.

## ΜΑΣΤΟΡΑΚΗ ΑΙΚΑΤΕΡΙΝΗ

**Α' Πανεπιστημιακή Χειρουργική Κλινική,  
 Ιατρικής Σχολής Πανεπιστημίου Αθηνών,**

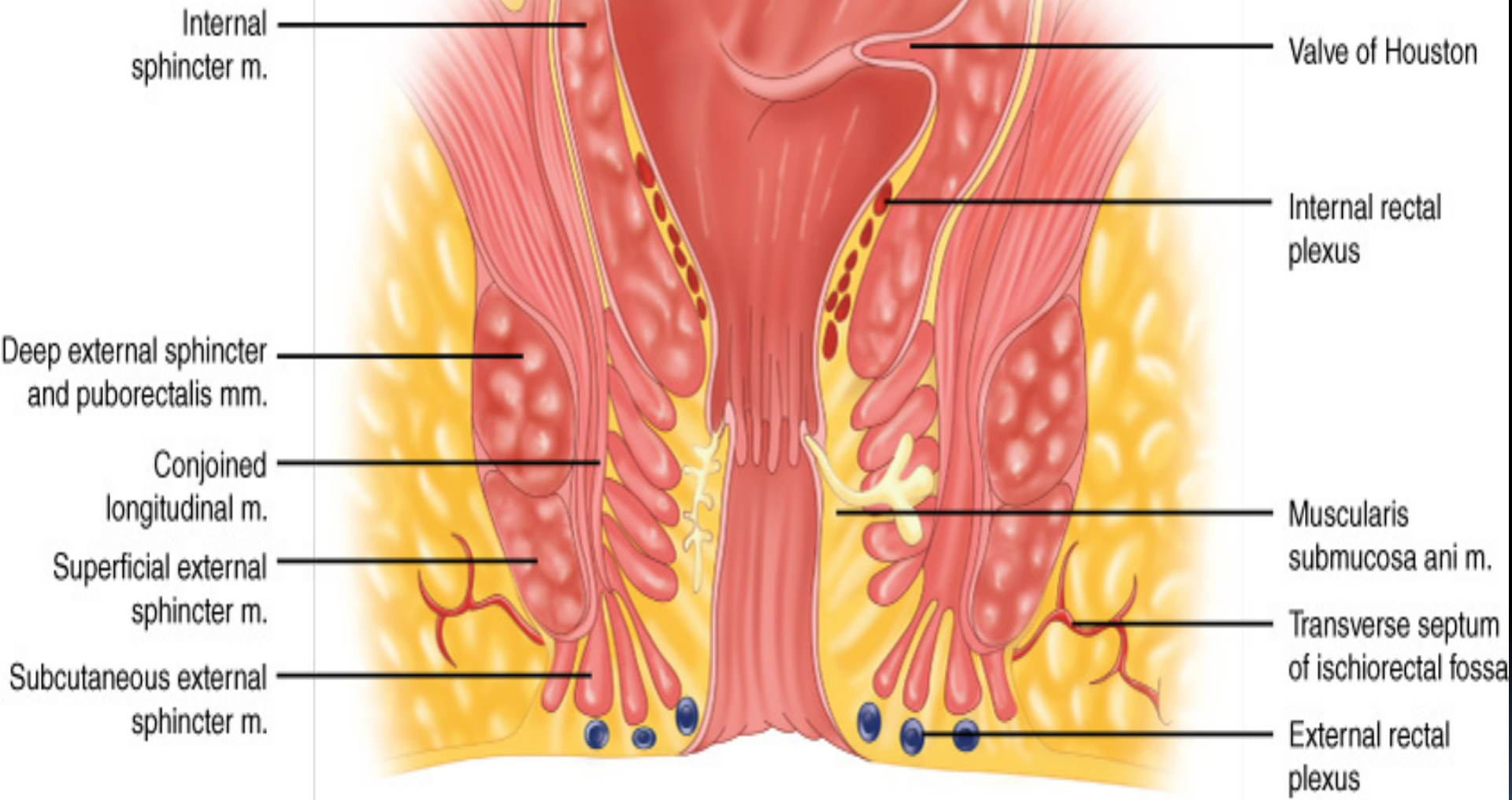
**Καλοήθειες - κακοήθειες παθήσεις παχέος εντέρου**

# ΜΑΚΡΟΣΚΟΠΙΚΗ ΑΝΑΤΟΜΙΑ ΚΟΛΟΥ

- Εύρος τυφλού 7.5-8.5cm
- Ευπαθές σε διάτρηση – ανθεκτικό σε απόφραξη
- Μερικώς ευκίνητο εγκάρσιο κόλον
- Κολικές καμπές εκατέρωθεν
- Χαρακτηριστικές δομές οι κολικές ταινίες
- Εξαιρετικά κινητό σιγμοειδές κόλον
- ΟΣΣ στο επίπεδο του ακρωτηρίου των μαιευτήρων

# ΟΡΙΟΘΕΤΗΣΗ ΟΡΘΟΥ

- Μήκος ορθού 12-15cm
- Διακριτές πτυχώσεις υποβλεννογονίου στιβάδας (βαλβίδες Houston)
- Διαχωρισμός από προ-ιερό φλεβικό πλέγμα με την περιτονία του Waldeyer
- Ανατομική διάκριση με την περιτονία του Denonvillier από προστάτη/σπερματοδόχους κύστεις - κόλπο
- Χειρουργικός αυλός του πρωκτού 2-4cm
- Διαχωρισμός με την οδοντωτή γραμμή (επιμήκεις πτυχώσεις βλεννογόνου – στήλες Morgagni)

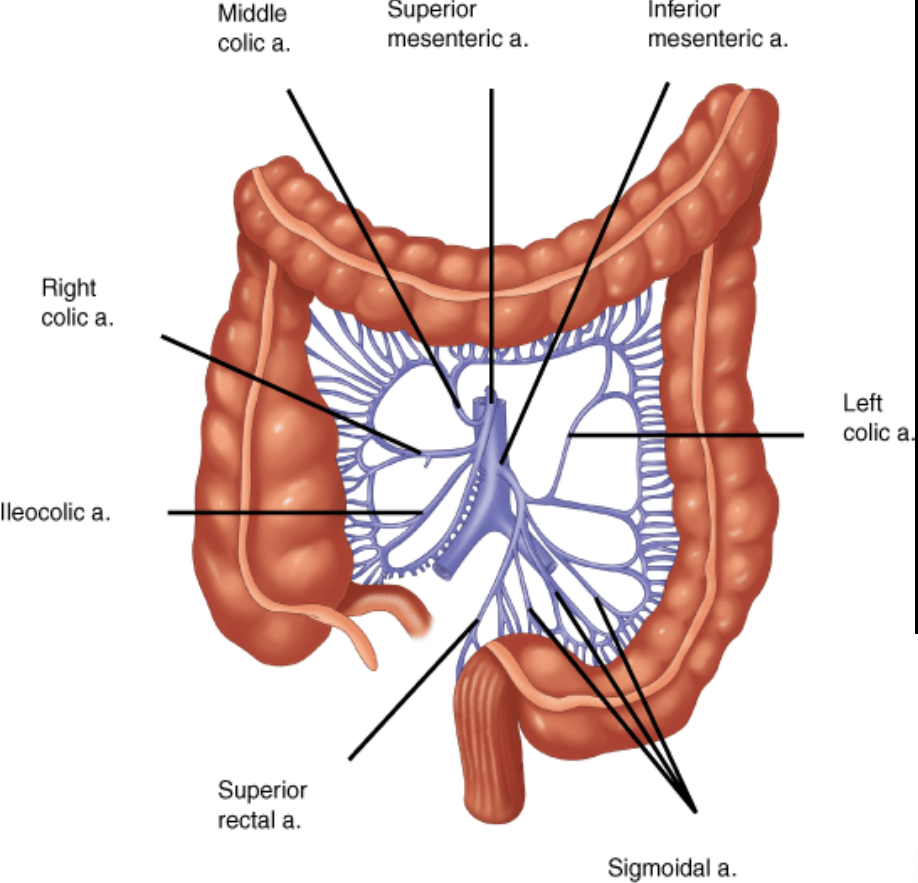


Source: Brunicaudi FC, Andersen DK, Billiar TR, Dunn DL, Hunter JG, Matthews JB, Pollock RE: *Schwartz's Principles of Surgery, 9th Edition*: <http://www.accessmedicine.com>

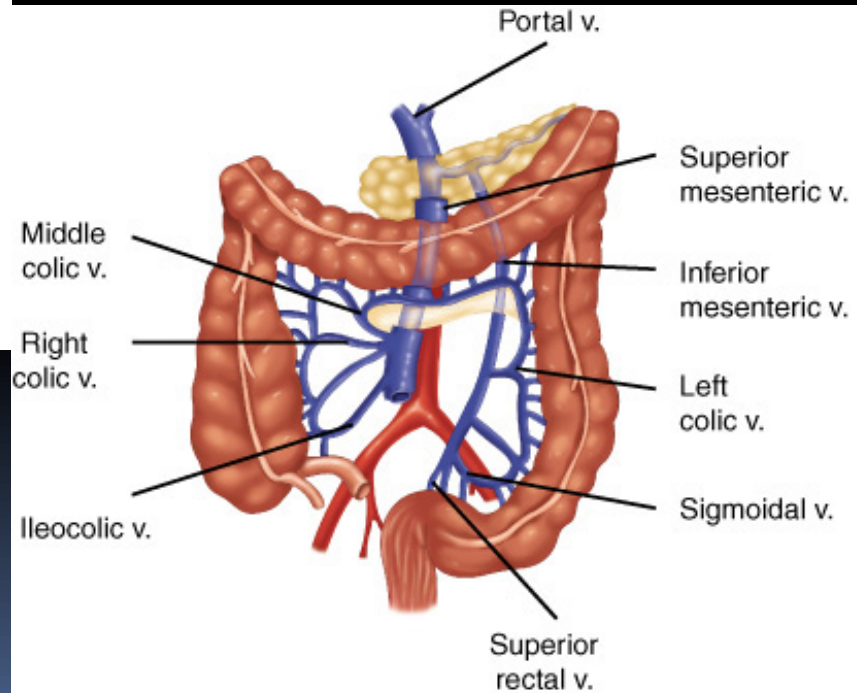
Copyright © The McGraw-Hill Companies, Inc. All rights reserved.

# ΑΡΤΗΡΙΑΚΟ ΔΙΚΤΥΟ ΠΑΧΕΟΣ ΕΝΤΕΡΟΥ

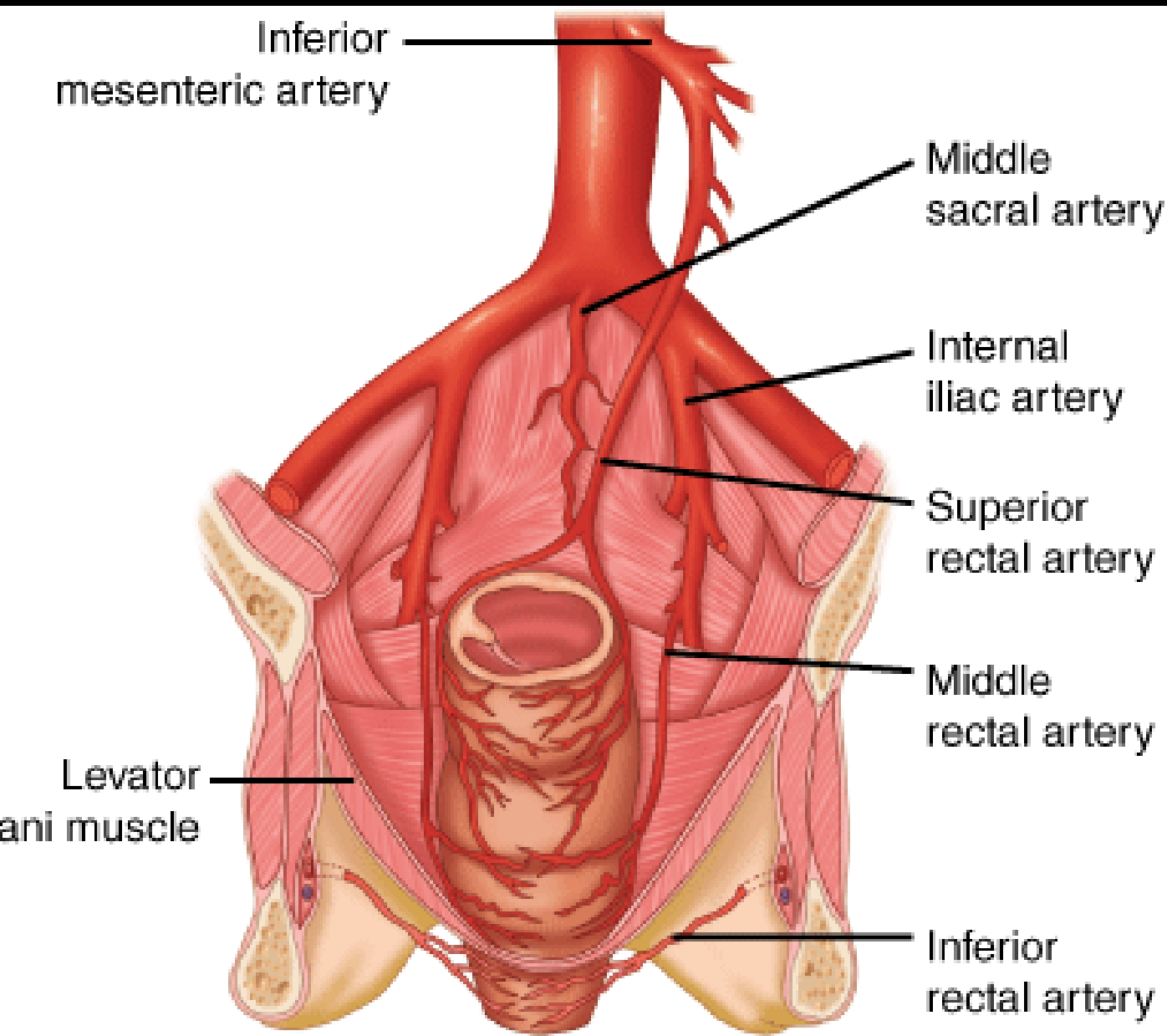
- Ειλεοκολική αρτηρία (κλάδος ΑΜΑ) (παραλλαγές)
- Δεξιά κολική αρτηρία (κλάδος ΑΜΑ)
- Μέση κολική αρτηρία (κλάδος ΑΜΑ) (ανιών και κατιών κλάδος)
- Αριστερή κολική αρτηρία (κλάδος ΚΜΑ)
- Σιγμοειδικά αρτηριακά στελέχη από ΚΜΑ
- Άνω ορθική (αιμορροϊδική) αρτηρία (κλάδος ΚΜΑ)
- Μέση – κάτω ορθική (αιμορροϊδική) αρτηρία (κλάδος έσω λαγονίου αρτηρίας)
- Επιχείλιος αρτηρία του Drummond



Source: Brunicaardi FC, Andersen DK, Billiar TR, Dunn DL, Hunter JG, Matthews JB, Pollock RE: *Schwartz's Principles of Surgery, 9th Edition*: <http://www.accessmedicine.com>  
 Copyright © The McGraw-Hill Companies, Inc. All rights reserved.



Source: Brunicaardi FC, Andersen DK, Billiar TR, Dunn DL, Hunter JG, Matthews JB, Pollock RE: *Schwartz's Principles of Surgery, 9th Edition*: <http://www.accessmedicine.com>  
 Copyright © The McGraw-Hill Companies, Inc. All rights reserved.



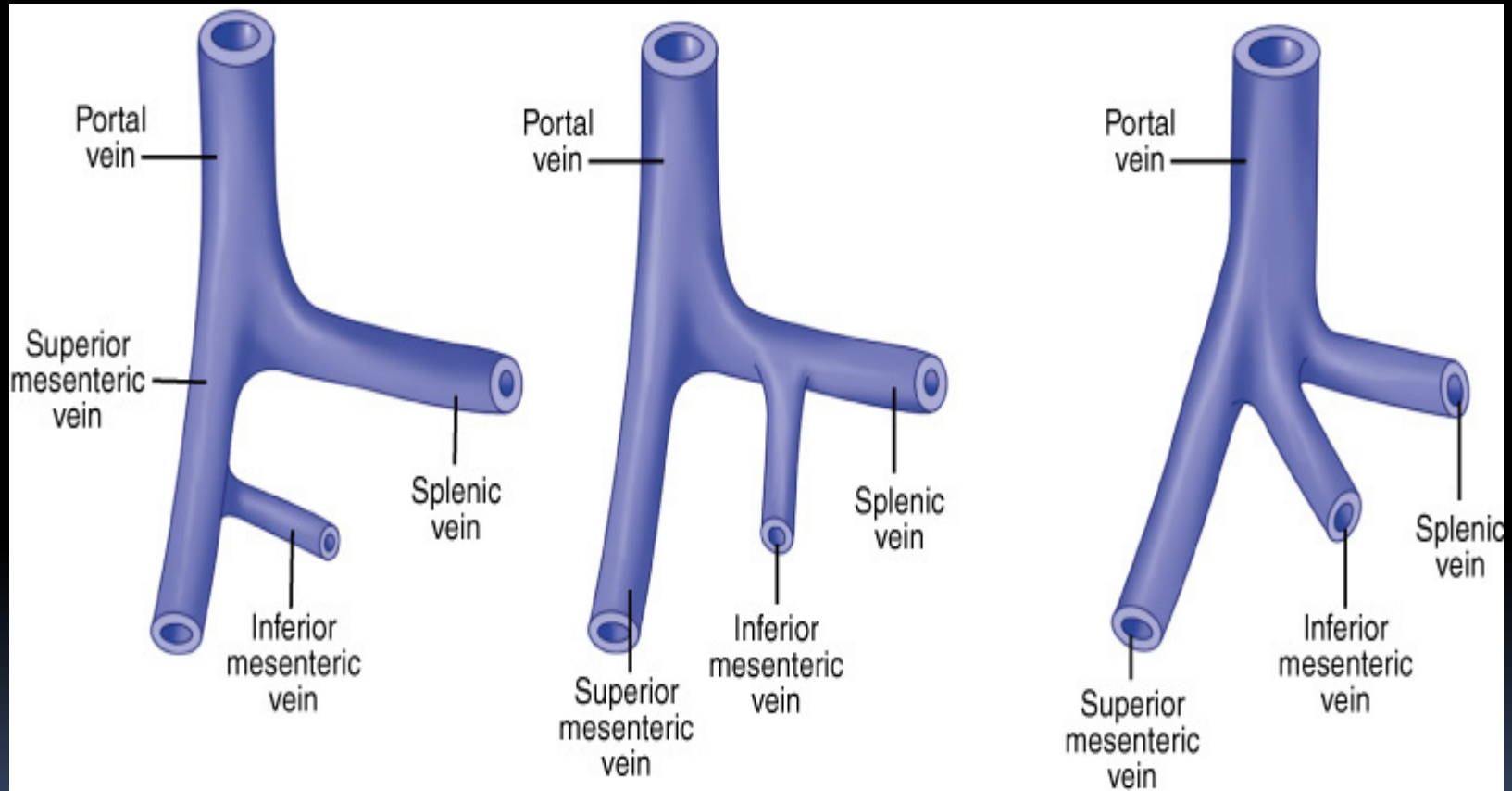
Source: Brunnicardi FC, Andersen DK, Billiar TR, Dunn DL, Hunter JG, Matthews JB, Pollock RE: *Schwartz's Principles of Surgery, 9th Edition*: <http://www.accessmedicine.com>

Copyright © The McGraw-Hill Companies, Inc. All rights reserved.

# ΦΛΕΒΙΚΟ ΔΙΚΤΥΟ ΠΑΧΕΟΣ ΕΝΤΕΡΟΥ

- Παράλληλη πορεία φλεβικών και αρτηριακών στελεχών (ομώνυμος ορισμός)
- Συνήθης εκβολή ΚΜΦ στη σπληνική φλέβα
- Σωρεία ανατομικών παραλλαγών
- Επαρκώς ανεκτή η απολίνωση της ΚΜΦ
- Φλεβική απορροή μέσω του συστήματος της πυλαίας φλέβας
- Εξαιρετικά πλούσιο υποβλεννογόνιο αιμορροϊδικό πλέγμα του Morgagni – φλεβική αποχέτευση ορθού – πρωκτού μέσω του συστήματος της ΚΚΦ

# ΑΝΑΤΟΜΙΚΕΣ ΠΑΡΑΛΛΑΓΕΣ ΑΓΓΕΙΑΚΩΝ ΔΟΜΩΝ



Source: Brunicaudi FC, Andersen DK, Billiar TR, Dunn DL, Hunter JG, Matthews JB, Pollock RE: *Schwartz's Principles of Surgery, 9th Edition*: <http://www.accessmedicine.com>

Copyright © The McGraw-Hill Companies, Inc. All rights reserved.

# ΛΕΜΦΙΚΟ ΔΙΚΤΥΟ ΠΑΧΕΟΣ ΕΝΤΕΡΟΥ

- Παράλληλη πορεία λεμφαγγείων με τα κύρια αρτηριακά στελέχη
- Επιχώριοι λεμφαδένες επί του κολικού τοιχώματος
- Λεμφαδένες κατά μήκος του έσω χείλους του παχέος εντέρου (παρακολικοί)
- Ενδιάμεσοι λεμφαδένες
- Λεμφογάγγλια παρά την έκφυση ΑΜΑ και ΚΜΑ (κύρια)
- Λεμφαδένας / ες φρουροί (πρώτος σταθμός μεταστατικής νόσου)

# ΝΕΥΡΩΣΗ ΠΑΧΕΟΣ ΕΝΤΕΡΟΥ

- Συμπαθητική νεύρωση από Θ6-Θ12 και Ο1-Ο3
- Παρασυμπαθητικές ίνες από το πνευμονογαστρικό νεύρο
- Παρασυμπαθητική νεύρωση αριστερού κόλου από Ι2-Ι4
- Συμπαθητικές νευρικές ίνες ανασταλτικές της λειτουργίας του εντέρου
- Διέγερση κόλου από παρασυμπαθητικές νευρικές απολήξεις

# ΙΣΤΟΛΟΓΙΑ ΠΑΧΕΟΣ ΕΝΤΕΡΟΥ

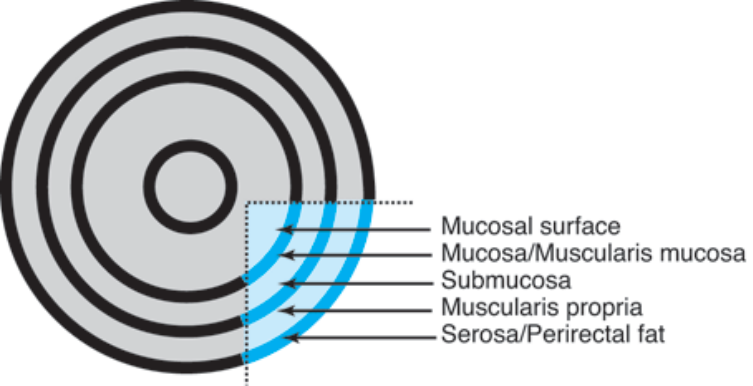
- Βλεννογόνος (μονόστιβο κυλινδρικό επιθήλιο)
- Υποβλεννογόνιος μυϊκή στιβάδα
- Μυϊκός χιτώνας (έσω κυκλοτερής και έξω επιμήκης)
- Ορογόνος
- Τρεις επιμήκεις διακριτές κολικές ταινίες (αναδιπλώσεις έξω επιμήκους μυϊκού χιτώνα)
- Σύγκλιση στη σκωληκοειδή απόφυση και το περιφερικό τμήμα του ορθού
- Απουσία ορογόνου στο μέσο-κάτω ζμόριο του ορθού

# ΦΥΣΙΟΛΟΓΙΑ ΠΑΧΕΟΣ ΕΝΤΕΡΟΥ

- Απορρόφηση ύδατος (2000ml/day)
- Ενεργός απορρόφηση Na (400mEq/day)
- Επαναρρόφηση K μέσω παθητικής διάχυσης
- Βακτηριακή αποσύνθεση πρωτεϊνών – ουρίας – παραγωγή αμμωνίας → ήπαρ
- Παραγωγή λιπαρών οξέων βραχείας αλύσου – ακεραιότητα εντερικού βλεννογόνου
- Διαφύλαξη μικροχλωρίδας παχέος εντέρου

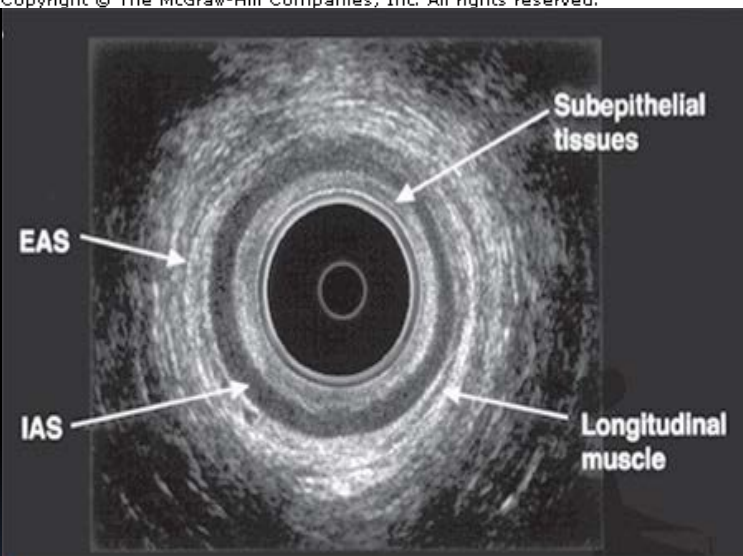
# ΔΙΑΓΝΩΣΤΙΚΗ ΠΡΟΣΠΕΛΑΣΗ

- Ορθοσκόπηση – ολική κολονοσκόπηση
- Ακτινογραφία κοιλίας σε ορθία θέση
- Αξονική τομογραφία κοιλίας (κολονοσκόπηση)
- Μαγνητική τομογραφία
- Υπερηχογράφημα – Ενδοσκοπικό U/S
- Τομογραφία εκπομπής ποζιτρονίων (PET-CT)
- Αγγειογραφία - εμβολισμός
- Μανομετρία – νευροφυσιολογική μελέτη)



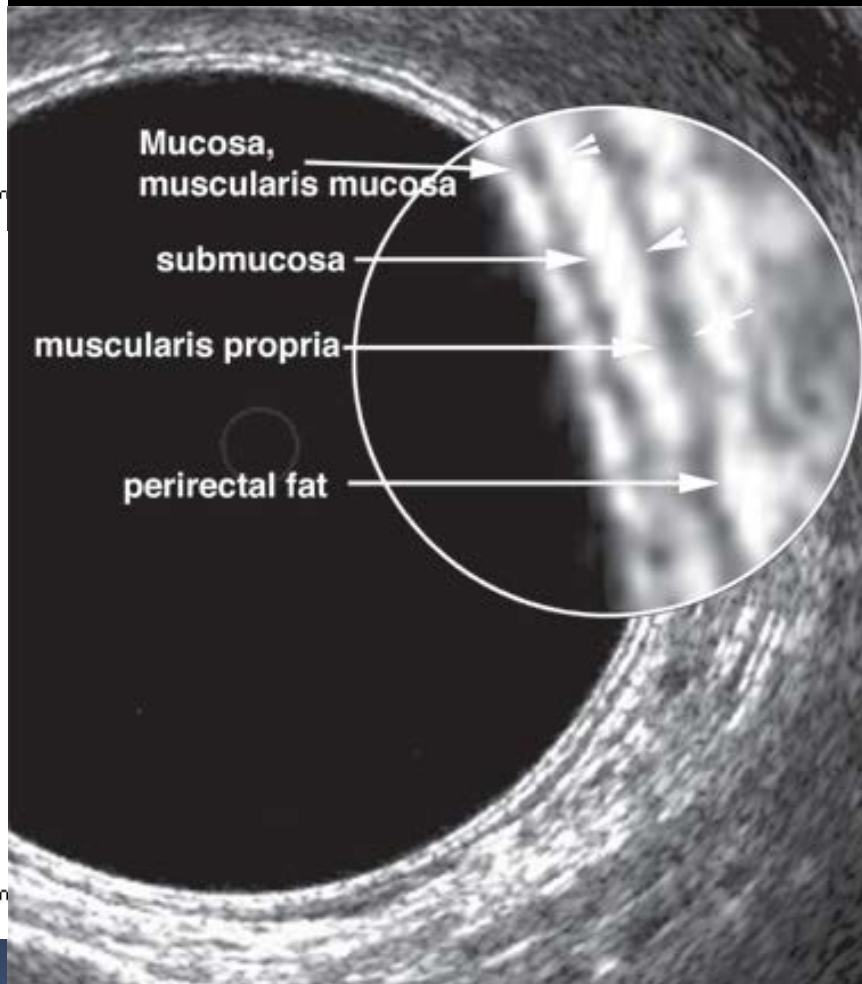
**A**

Source: Brunicaardi FC, Andersen DK, Billiar TR, Dunn DL, Hunter JG, Matthews JB, Pollock RE: *Schwartz's Principles of Surgery, 9th Edition*: <http://www.accessmedicine.com>  
 Copyright © The McGraw-Hill Companies, Inc. All rights reserved.



**A**

Source: Brunicaardi FC, Andersen DK, Billiar TR, Dunn DL, Hunter JG, Matthews JB, Pollock RE: *Schwartz's Principles of Surgery, 9th Edition*: <http://www.accessmedicine.com>  
 Copyright © The McGraw-Hill Companies, Inc. All rights reserved.



**B**

Source: Brunicaardi FC, Andersen DK, Billiar TR, Dunn DL, Hunter JG, Matthews JB, Pollock RE: *Schwartz's Principles of Surgery, 9th Edition*: <http://www.accessmedicine.com>  
 Copyright © The McGraw-Hill Companies, Inc. All rights reserved.

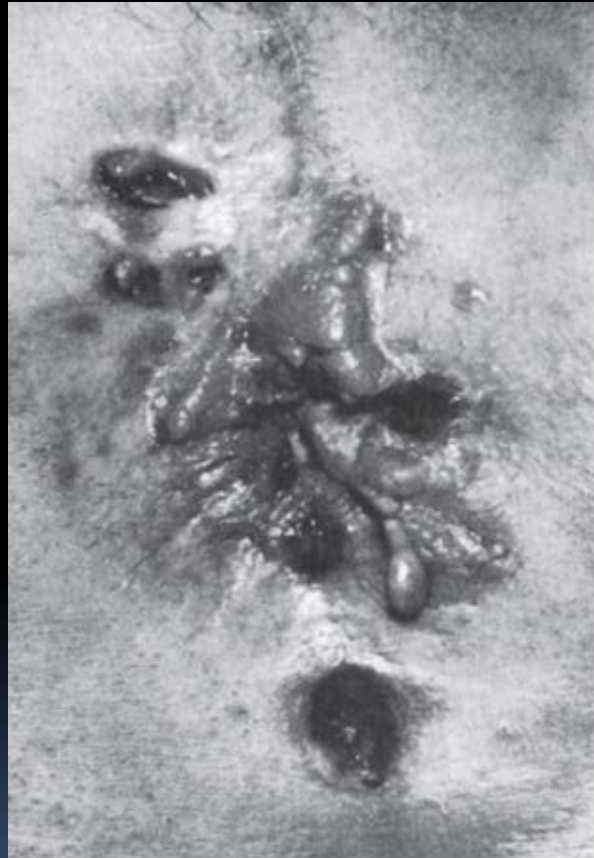# ΕΛΚΩΔΗΣ ΚΟΛΙΤΙΔΑ

- Αυτοάνοσος μηχανισμός
- Εμπλοκή βλεννογονίου-υποβλεννογονίου στιβάδας
- Εφελκίδες-κρύπτες-αποστήματα
- Φλεγμονώδεις ψευδοπολύποδες
- Διάχυτη νόσος κατά συνέχεια ιστού
- Αποκλειστική προσβολή κόλου-ορθού
- Εξωεντερικές εκδηλώσεις

# ΝΟΣΟΣ CROHN

- Διατοιχωματική φλεγμονώδης προσβολή ΓΕΣ
- Ασυνέχεια αλλοιώσεων
- Κοκκιωματώδης νόσος
- Εμπύρετο διαρροϊκό σύνδρομο
- Στένωση – απόφραξη λεπτού/παχέος εντέρου
- Περιεδρικά συρίγγια - απόστήματα
- Εξωεντερικές εκδηλώσεις

# ΠΕΡΙΕΔΡΙΚΑ ΣΥΡΙΓΓΙΑ ΣΕ ΝΟΣΟ CROHN



Source: Brunnicardi FC, Andersen DK, Billiar TR, Dunn DL, Hunter JG, Matthews JB, Pollock RE: *Schwartz's Principles of Surgery, 9th Edition*: <http://www.accessmedicine.com>  
Copyright © The McGraw-Hill Companies, Inc. All rights reserved.

# ΕΞΩΤΕΡΙΚΕΣ ΕΚΔΗΛΩΣΕΙΣ

- Σκληρυντική χολαγγειίτιδα - χολαγγειοκαρκίνωμα
- Αγκυλοποιητική σπονδυλίτιδα - αρθρίτιδα
- Οζώδες ερύθημα
- Γαγγραινώδες πυόδερμα
- Ραγοειδίτιδα
- Ιριδοκυκλίτιδα
- Λιπώδης διήθηση ήπατος

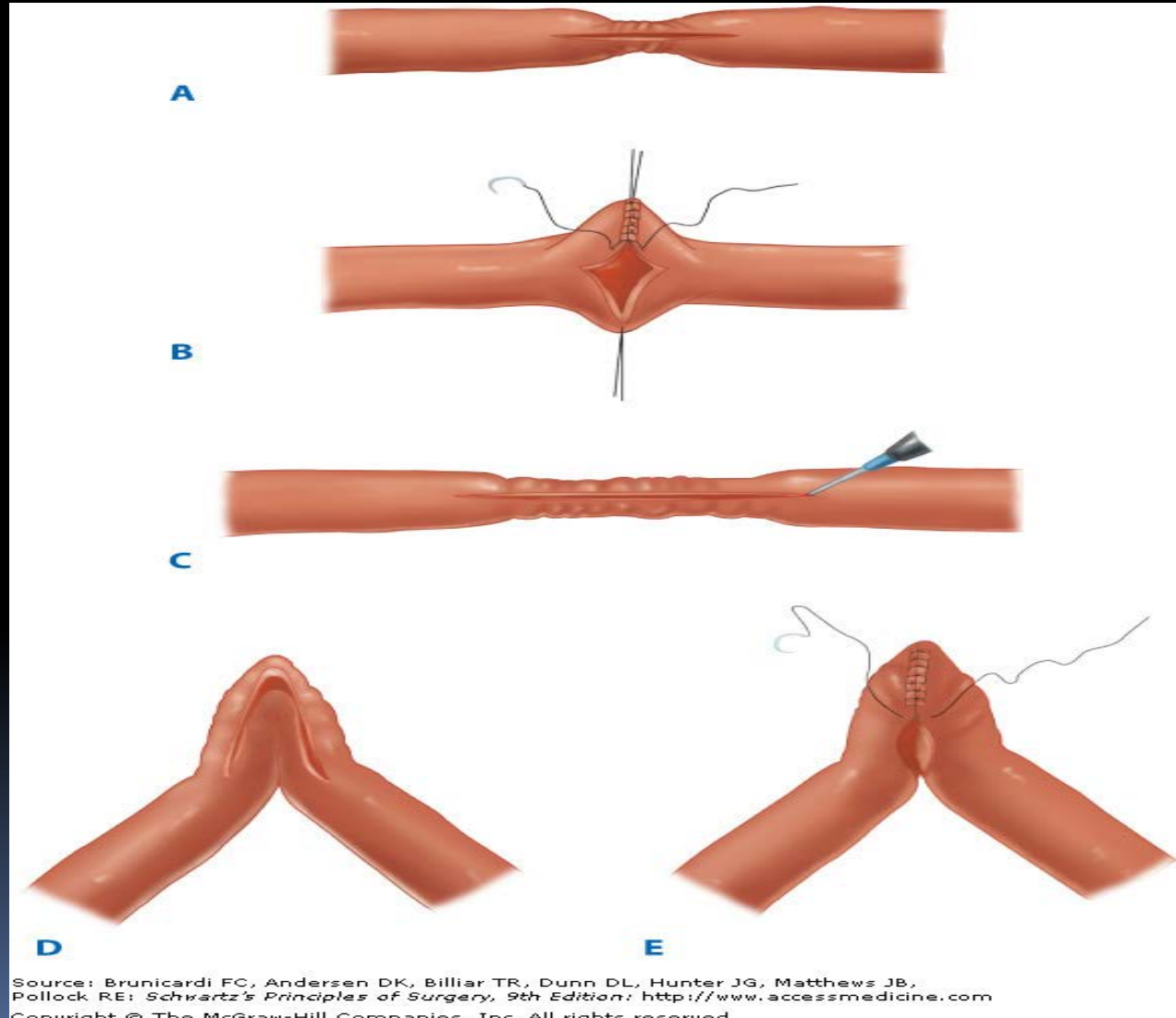
# ΦΑΡΜΑΚΕΥΤΙΚΗ ΘΕΡΑΠΕΙΑ

- Σαλικυλικά
- Αντιβιοτική αγωγή (μετρονιδαζόλη)
- Κορτικοστεροειδή
- Αντιμεταβολίτες (αζαθειοπρίνη – 6-MΠ)
- Κυκλοσπορίνη
- Αντί-TNFα

# ΕΝΔΕΙΞΕΙΣ ΧΕΙΡΟΥΡΓΕΙΟΥ

- Τοξικό megάκολο
- Κεραυνοβόλος ΙΦΝΕ
- Πρόοδος νόσου υπό αγωγή
- Ανεπιθύμητες ενέργειες φαρμακευτικών ουσιών
- Ανάπτυξη αδενοκαρκινώματος
- Επαπειλούμενη απόφραξη ΓΕΣ

# ΧΕΙΡΟΥΡΓΙΚΗ ΠΡΑΚΤΙΚΗ ΣΕ ΝΟΣΟ CROHN



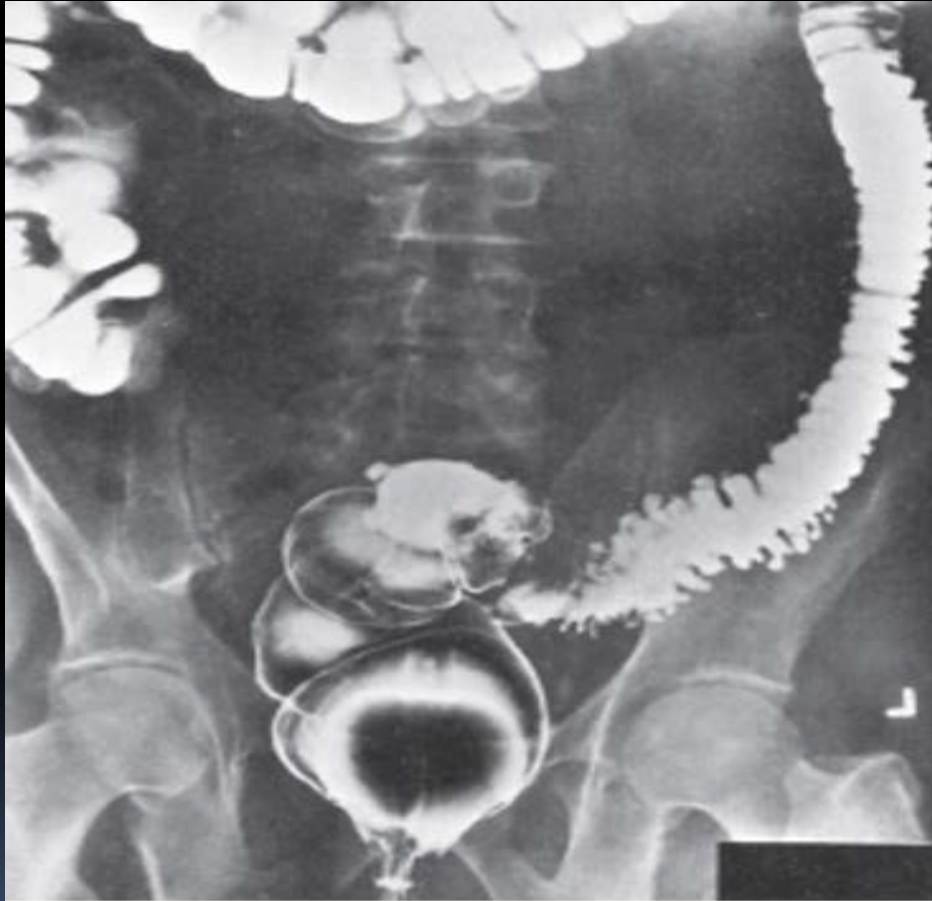# ΕΚΚΟΛΠΩΜΑΤΙΚΗ ΝΟΣΟΣ

- Εξαιρετικά συνήθης
- Επίκτητα ψευδή εκκολπώματα
- Συγγενή αληθή εκκολπώματα
- 1<sup>η</sup> αιτία μαζικής αιμορραγίας από το κατώτερο ΓΕΣ
- Αυτόματος περιορισμός της αιμορραγίας (80-90%)
- Φλεγμονώδεις επιπλοκές - εκκολπωματίτιδα

# ΕΚΚΟΛΠΩΜΑΤΙΤΙΔΑ-ΚΑΤΑΤΑΞΗ HINCHEY

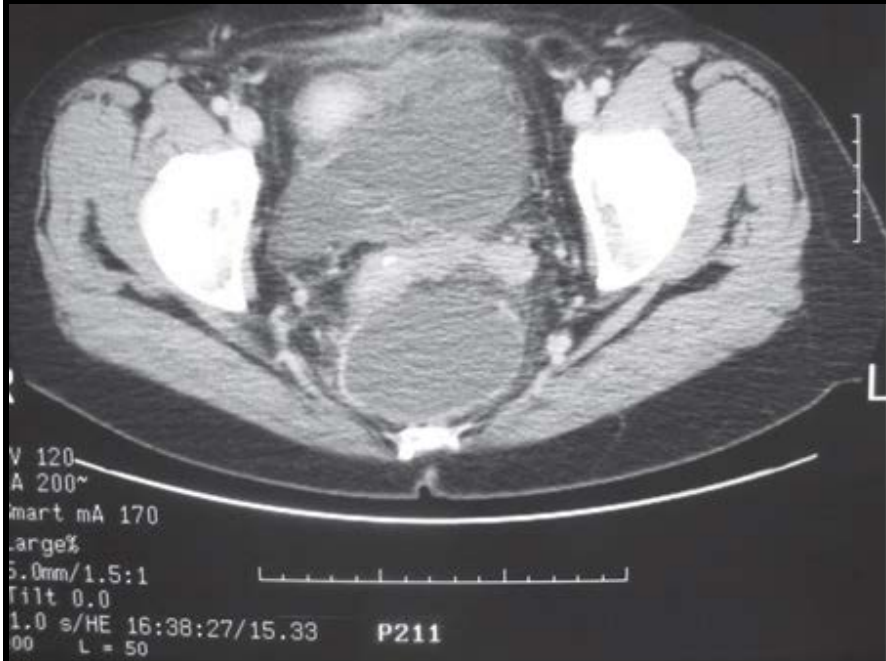- Hinchey 1: φλεγμονή-περικολικό απόστημα
- Hinchey 2: φλεγμονή-οπισθοπεριτοναϊκό ή πυελικό απόστημα
- Hinchey 3: Πυώδης περιτονίτιδα
- Hinchey 4: Κοπρανώδης περιτονίτιδα

# ΕΚΚΟΛΠΩΜΑΤΩΣΗ - ΑΠΕΙΚΟΝΙΣΗ



Source: Brunnicardi FC, Andersen DK, Billiar TR, Dunn DL, Hunter JG, Matthews JB, Pollock RE: *Schwartz's Principles of Surgery, 9th Edition*: <http://www.accessmedicine.com>  
Copyright © The McGraw-Hill Companies, Inc. All rights reserved.

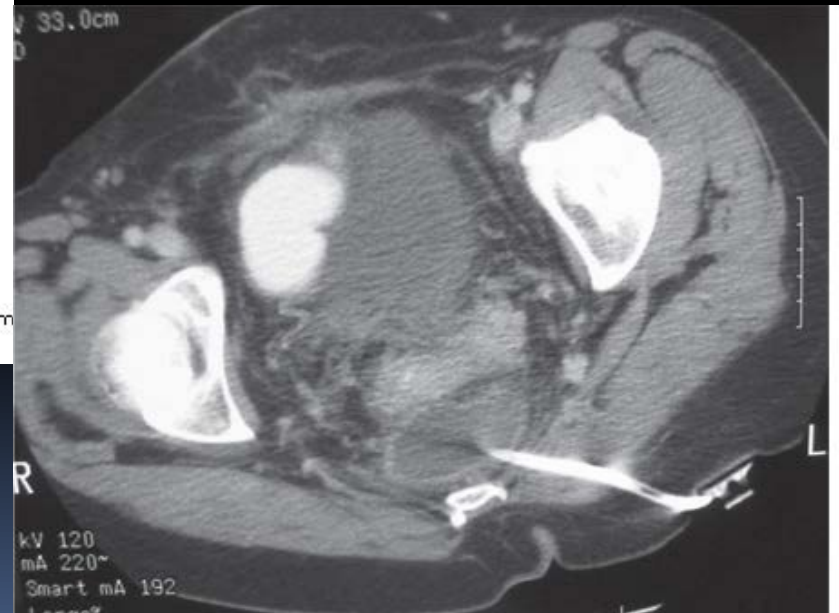# ΕΚΚΟΛΠΩΜΑΤΙΤΙΔΑ - ΑΠΕΙΚΟΝΙΣΗ



**A**

Source: Brunicaudi FC, Andersen DK, Billiar TR, Dunn DL, Hunter JG, Matthews JB, Pollock RE: *Schwartz's Principles of Surgery, 9th Edition*: <http://www.accessmedicine.com>

Copyright © The McGraw-Hill Companies, Inc. All rights reserved.



**B**

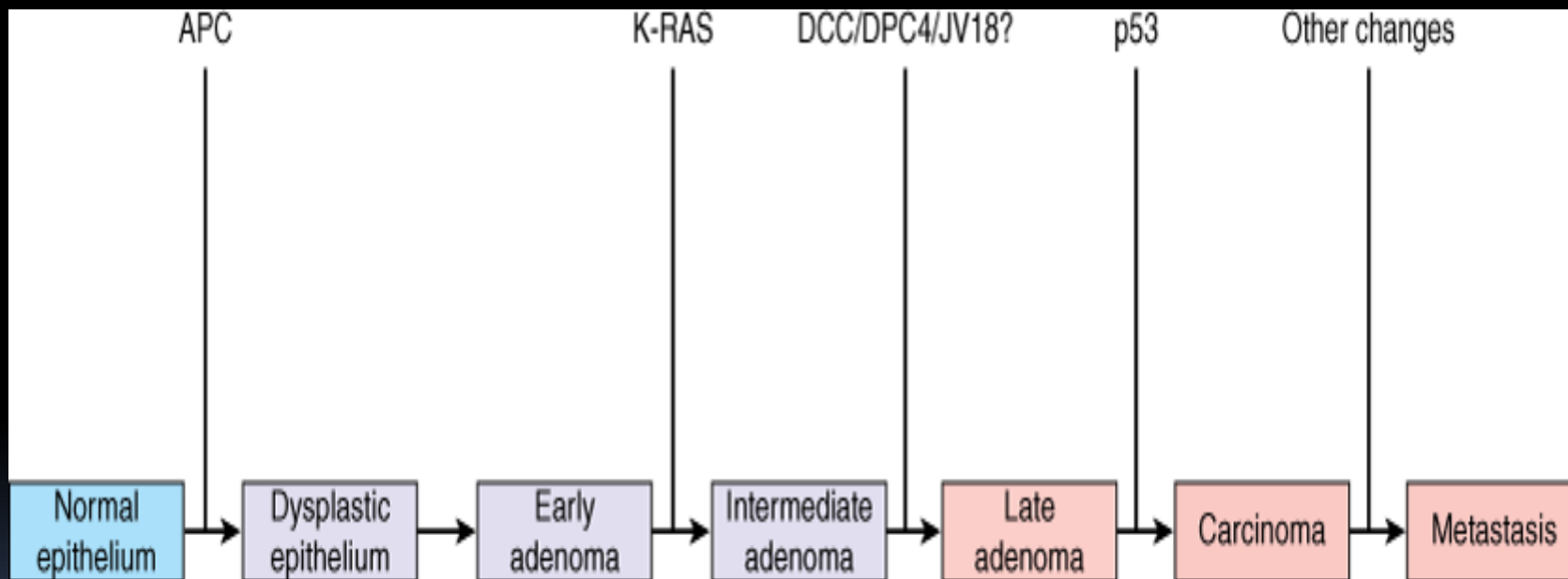
Source: Brunicaudi FC, Andersen DK, Billiar TR, Dunn DL, Hunter JG, Matthews JB, Pollock RE: *Schwartz's Principles of Surgery, 9th Edition*: <http://www.accessmedicine.com>

Copyright © The McGraw-Hill Companies, Inc. All rights reserved.

# ΑΔΕΝΟΚΑΡΚΙΝΩΜΑ - ΕΠΙΔΗΜΙΟΛΟΓΙΑ

- Ηλικία
- Κληρονομικοί παράγοντες κινδύνου
- Περιβαλλοντικοί παράγοντες
- Φλεγμονώδης νόσος
- Κάπνισμα - ακτινοβολία
- Γενετικές παράμετροι - μεταλλάξεις

# ΠΡΟΤΥΠΟ ΚΑΚΟΗΘΟΥΣ ΕΞΑΛΛΑΓΗΣ



Source: Brunnicardi FC, Andersen DK, Billiar TR, Dunn DL, Hunter JG, Matthews JB, Pollock RE: *Schwartz's Principles of Surgery, 9th Edition*: <http://www.accessmedicine.com>

Copyright © The McGraw-Hill Companies, Inc. All rights reserved.

# ΠΟΛΥΠΟΔΕΣ - ΤΑΞΙΝΟΜΗΣΗ

- Υπερπλαστικοί (αθώοι)
- Αμαρτωματώδεις (juvenile type, Peutz-Jeghers, Cronkite-Canada)
- Αδενοματώδεις (σωληνώδη-λαχνωτά-σωληνολαχνωτά αδενώματα)
- Φλεγμονώδεις ψευδοπολύποδες

# ΣΤΑΔΙΟΠΟΙΗΣΗ ΚΟΛΟ-ΟΡΘΙΚΟΥ ΚΑΡΚΙΝΟΥ

Stage	TNM	5-Y Survival (%)
I	T <sub>1-2</sub> , No, Mo	70-95
II	T <sub>3-4</sub> , No, Mo	54-65
III	T <sub>any</sub> , N <sub>1-3</sub> , Mo	39-60
IV	T <sub>any</sub> , N <sub>any</sub> , M <sub>1</sub>	0-16

TNM	Stage	Local Recurrence (%)	Survival (%)
T <sub>1-2</sub> N <sub>0</sub>	I	<5	90
T <sub>3</sub> N <sub>0</sub>	IIA	8	74
T <sub>4</sub> N <sub>0</sub>	IIB	15	65
T <sub>1-2</sub> N <sub>1</sub>	IIIA	6	81
T <sub>1-2</sub> N <sub>2</sub>	IIIB	8	69
T <sub>3</sub> N <sub>1</sub>	IIIB	11	61
T <sub>3</sub> N <sub>2</sub>	IIIC	15	48
T <sub>4</sub> N <sub>1-2</sub>	IIIC	19-22	36

# ΣΤΑΔΙΟΠΟΙΗΣΗ ΚΟΛΟ-ΟΡΘΙΚΟΥ ΚΑΡΚΙΝΟΥ

Tumor stage (T)	Definition
TX	Cannot be assessed
T <sub>0</sub>	No evidence of cancer
T <sub>is</sub>	Carcinoma in situ
T <sub>1</sub>	Tumor invades submucosa
T <sub>2</sub>	Tumor invades muscularis propria
T <sub>3</sub>	Tumor invades through muscularis propria into subserosa or into nonperitonealized pericolic or perirectal tissues
T <sub>4</sub>	Tumor directly invades other organs or tissues or perforates the visceral peritoneum of specimen

# ΣΤΑΔΙΟΠΟΙΗΣΗ ΚΟΛΟ-ΟΡΘΙΚΟΥ ΚΑΡΚΙΝΟΥ

Nodal stage (N)	Definition
NX	Regional lymph nodes cannot be assessed
No	No lymph node metastasis
N1	Metastasis to one to three pericolic or perirectal lymph nodes
N2	Metastasis to four or more pericolic or perirectal lymph nodes
N3	Metastasis to any lymph node along a major named vascular trunk

# ΣΤΑΔΙΟΠΟΙΗΣΗ ΚΟΛΟ-ΟΡΘΙΚΟΥ ΚΑΡΚΙΝΟΥ

Distant metastasis (M)	Definition
MX	Presence of distant metastasis cannot be assessed
M <sub>0</sub>	No distant metastasis
M <sub>1</sub>	Distant metastasis present

# ΑΡΧΕΣ ΟΓΚΟΛΟΓΙΚΗΣ ΕΞΑΙΡΕΣΗΣ

- Ρο εκτομή (μικροσκοπικά ελεύθερα όρια)
- Συνεξαίρεση εμπλεκόμενου μεσοκόλου
- Απολίνωση κύριων αρτηριακών στελεχών
- Ριζικός αποκλεισμός οδού λεμφαγγειακής διασποράς
- Εγγύς και άπω όριο παχέος εντέρου ελεύθερα νόσου
- Συναφαίρεση προσβεβλημένων ανατομικών δομών

# ΔΕΞΙΑ ΗΜΙΚΟΛΕΚΤΟΜΗ

- Εκτομή 10cm τελικού ειλεού – τυφλού – ανιόντος κόλου – Δε κολικής καμπής – μέρους εγκαρσίου κόλου
- Εξεργασίες δεξιού κόλου
- Απολίνωση ειλεοκολικών κλάδων, Δε κολικών αγγείων και Δε κλάδου της μέσης κολικής αρτηρίας
- Ειλεο-εγκαρσία αναστόμωση
- Διαφύλαξη 12δακτύλου – Αρ κλάδου της μέσης κολικής αρτηρίας

# ΕΚΤΕΤΑΜΕΝΗ ΔΕΞΙΑ ΚΟΛΕΚΤΟΜΗ

- Εκτομή 10cm τελικού ειλεού – τυφλού – ανιόντος κόλου – Δε κολικής καμπής – μεγαλύτερου μέρους εγκαρσίου κόλου / Αρ κολικής καμπής
- Εκτεταμένες εξεργασίες εγγύς εγκαρσίου κόλου
- Απολίνωση ειλεοκολικών κλάδων, Δε και μέσων κολικών αγγείων (παρά την έκφυση)
- Ειλεο-εγκαρσία / ειλεο-κατιούσα αναστόμωση
- Εξάρτηση από την επάρκεια της αρτηρίας του Drummond

# ΕΚΤΟΜΗ ΕΓΚΑΡΣΙΟΥ ΚΟΛΟΥ

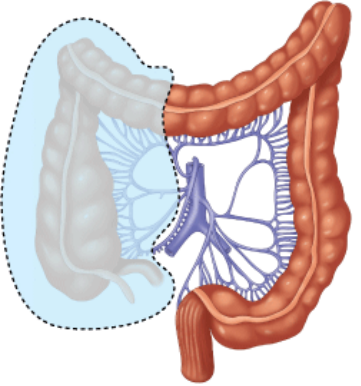
- Εκτομή εγκαρσίου κόλου - κολικών καμπών –
- Περιορισμένες εξεργασίες εγκαρσίου κόλου
- Απολίνωση μέσων κολικών αγγείων
- Κολο-κολική αναστόμωση
- Υπολειπόμενη της εκτεταμένης Δε ημικολεκτομής
- Προτιμώμενη σε ασθενείς με σημαντική συνοσηρότητα

# ΑΡΙΣΤΕΡΗ ΗΜΙΚΟΛΕΚΤΟΜΗ

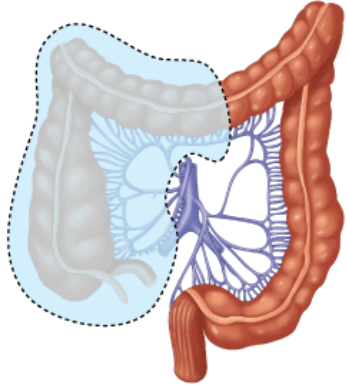
- Εκτομή περιφερικού εγκαρσίου κόλου - Αρ κολικής καμπής - κατιόντος κόλου
- Εξεργασίες Αρ κολικής καμπής, κατιόντος κόλου
- Απολίνωση Αρ κλάδου της μέσης κολικής αρτηρίας, Αρ κολικών αγγείων, σιγμοειδικών αγγείων (κατά περίπτωση)
- Εγκαρσιο-σιγμοειδική αναστόμωση
- Απολίνωση και του Δε κλάδου της μέσης κολικής αρτηρίας σε εκτεταμένη αριστερή κολεκτομή

# ΣΙΓΜΟΕΙΔΕΚΤΟΜΗ

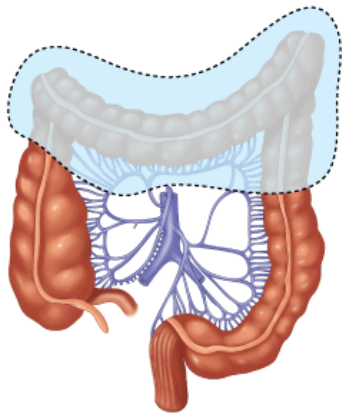
- Εκτομή σιγμοειδούς κόλου
- Χωροκατακτητικές εξεργασίες σιγμοειδούς κόλου
- Απολίνωση σιγμοειδικών αγγείων
- Κολο-ορθική αναστόμωση (περί την ανάκαμψη του περιτοναίου)
- Κινητοποίηση Αρ κολικής καμπής



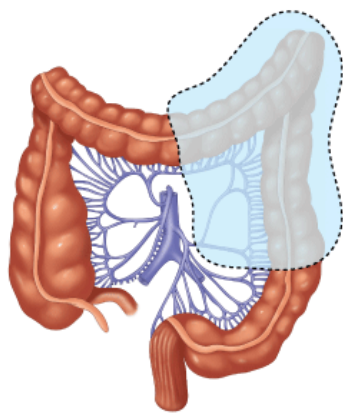
A



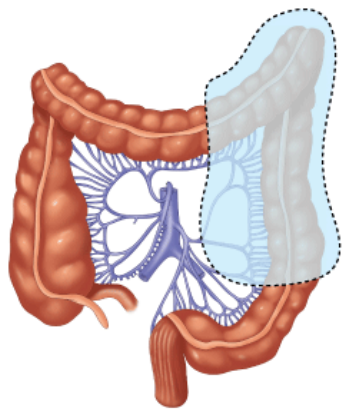
B



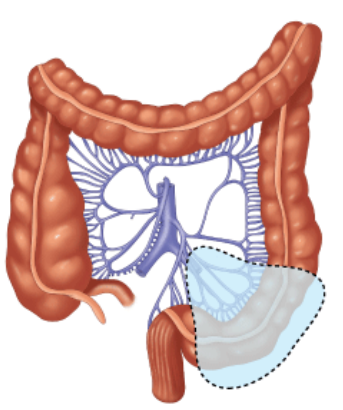
C



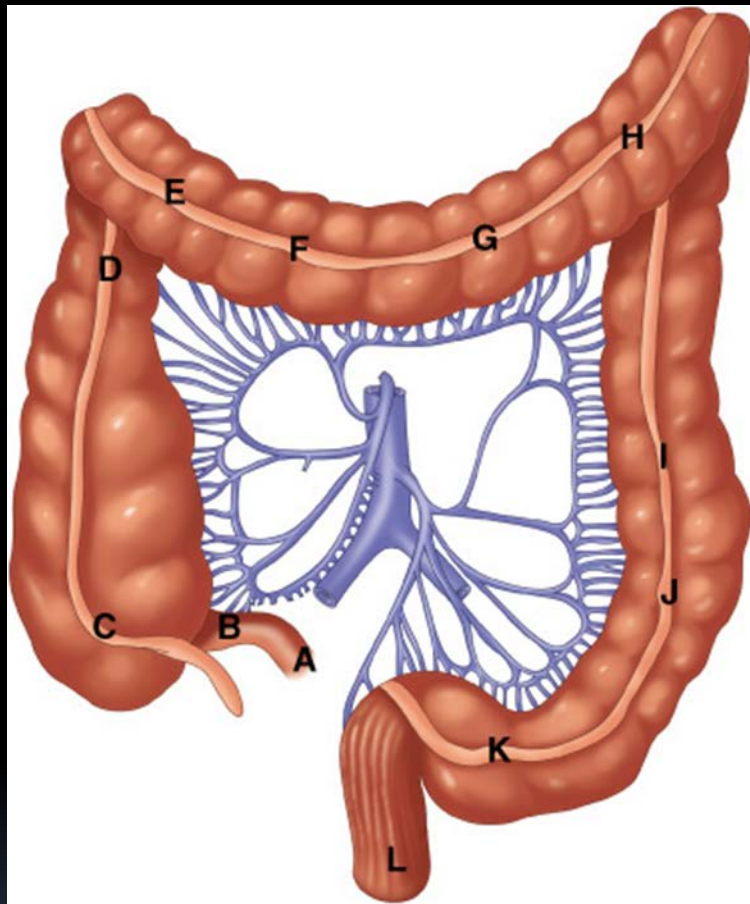
D



E



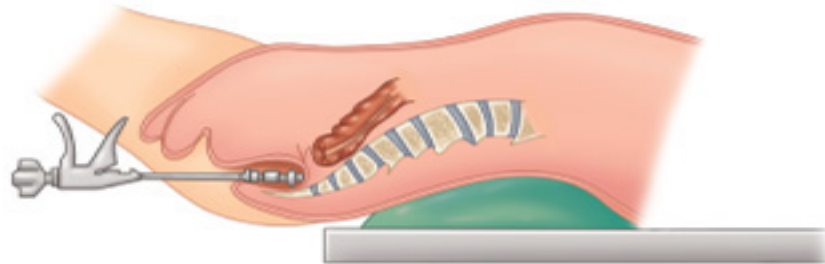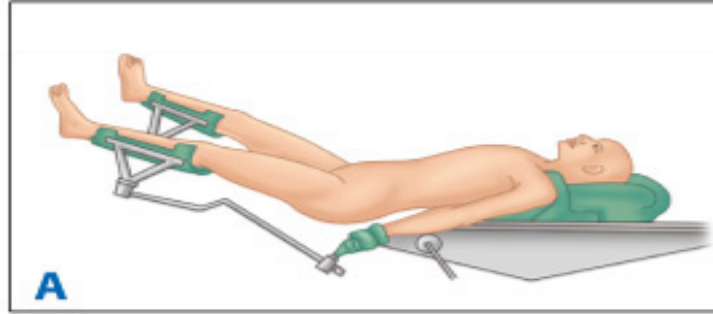
F



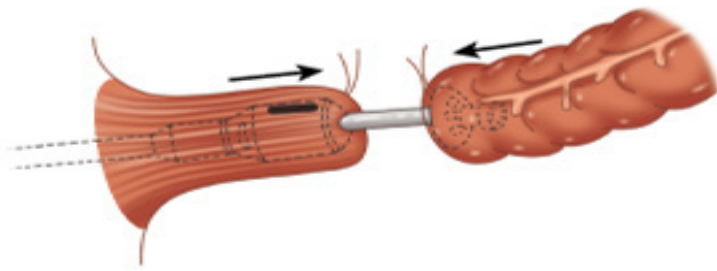
Source: Brunnicardi FC, Andersen DK, Billiar TR, Dunn DL, Hunter JG, Matthews JB, Pollock RE: *Schwartz's Principles of Surgery, 9th Edition*: <http://www.accessmedicine.com>  
 Copyright © The McGraw-Hill Companies, Inc. All rights reserved.

# ΧΑΜΗΛΗ ΠΡΟΣΘΙΑ ΕΚΤΟΜΗ ΟΡΘΟΥ

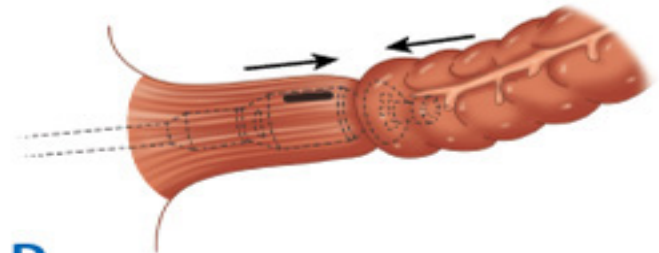
- Εκτομή τμήματος σιγμοειδούς κόλου – ορθού - μεσοορθού
- Χωροκατακτητικές εξεργασίες ορθού
- Απολίνωση ΚΜΑ περιφερικά της έκφυσης της αριστερής κολικής αρτηρίας
- Κολο-ορθική αναστόμωση
- Κινητοποίηση Αρ κολικής καμπής
- Απολίνωση ΚΜΦ στο κάτω χείλος του παγκρέατος
- Επισφαλής αναστόμωση



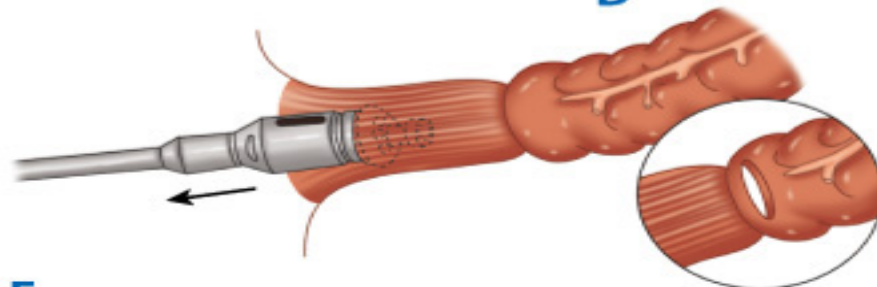
**B**



**C**



**D**



**E**

Source: Brunicaardi FC, Andersen DK, Billiar TR, Dunn DL, Hunter JG, Matthews JB, Pollock RE: *Schwartz's Principles of Surgery, 9th Edition*: <http://www.accessmedicine.com>

Copyright © The McGraw-Hill Companies, Inc. All rights reserved.

# ΕΚΤΟΜΗ ΟΡΘΟΥ ΚΑΤΑ HARTMANN

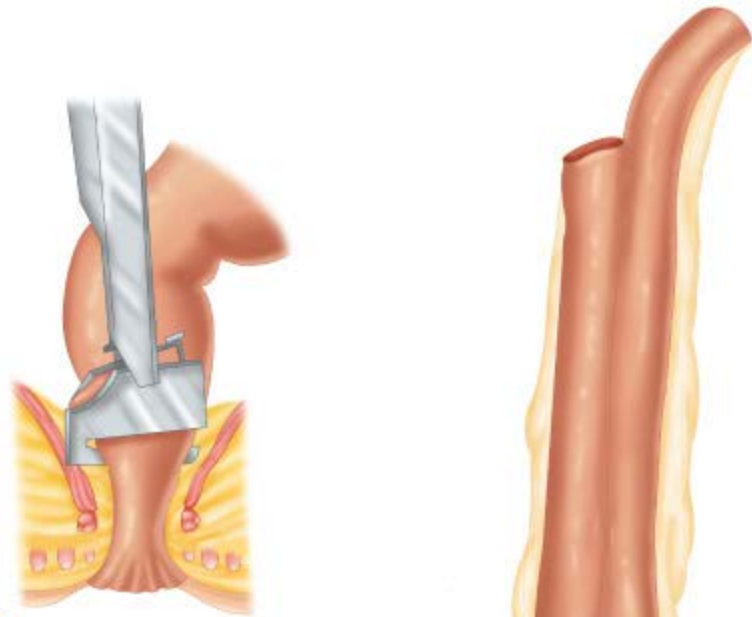
- Εκτομή τμήματος σιγμοειδούς κόλου - ορθού - μεσοορθού
- Χωροκατακτητικές εξεργασίες ορθού, σιγμοειδούς κόλου
- Απολίνωση ΚΜΑ περιφερικά της έκφυσης της αριστερής κοιλικής αρτηρίας
- Απουσία αναστόμωσης – τελική κολοστομία
- Κινητοποίηση Αρ κοιλικής καμπής
- Διατήρηση περιφερικού κολοβώματος ορθού

# ΚΟΙΛΙΟΠΕΡΙΝΕΪΚΗ ΕΚΤΟΜΗ

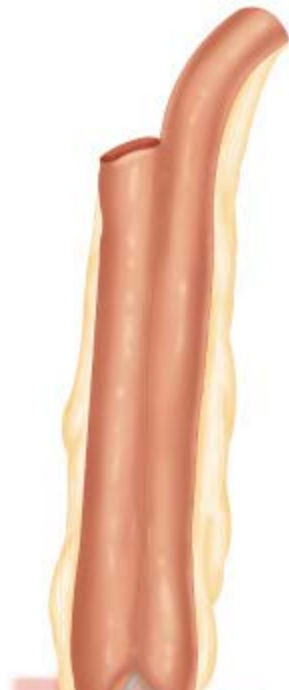- Εκτομή ορθού – πρωκτικού αυλού
- Εξεργασίες κατώτερου ορθού, πρωκτού
- Κοιλιακός και περινεϊκός χρόνος
- Απουσία αναστόμωσης – τελική κολοστομία
- Εκτομή του πυελικού εδάφους
- Εργώδης επούλωση περινεϊκού τραύματος

# ΟΛΙΚΗ ΠΡΩΚΤΟΚΟΛΕΚΤΟΜΗ

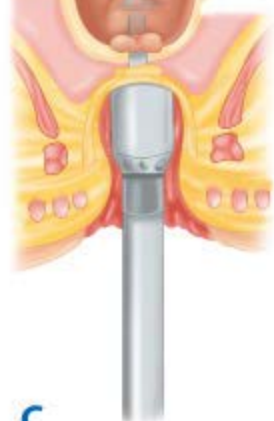- Ολική εκτομή κόλου - ορθού - πρωκτικού αυλού
- Διατήρηση σφιγκτήρων μυών
- ΙΦΝΕ, σύνδρομα οικογενούς πολυποδίασης
- Ειλεο-πρωκτική αναστόμωση με θύλακα (J pouch)
- Αναστόμωση με προσωρινή ειλεοστομία (S pouch)
- Επιμελής εκτομή του πρωκτικού βλεννογόνου
- ΜΤΧ νοσηρότητα - κίνδυνος υποτροπής



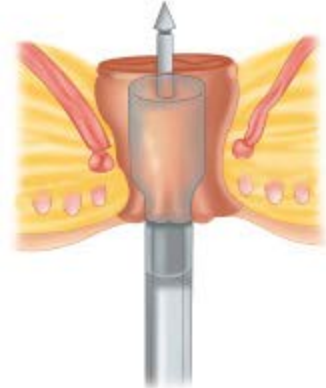
A



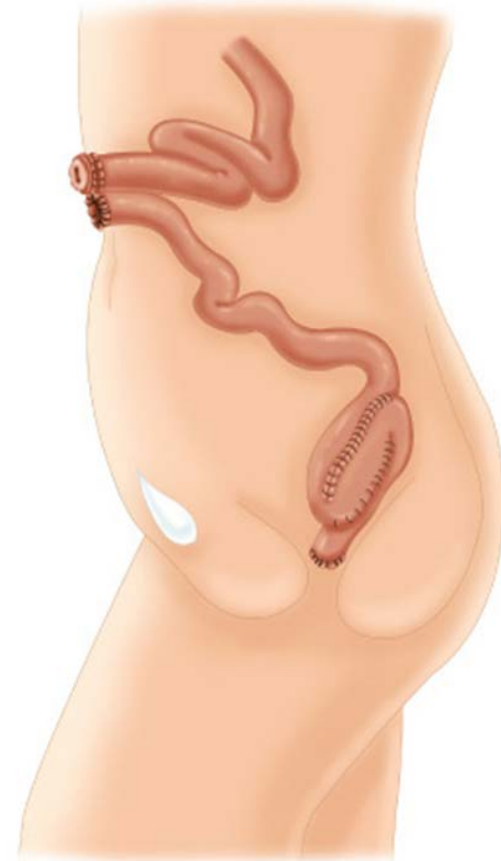B



C



D

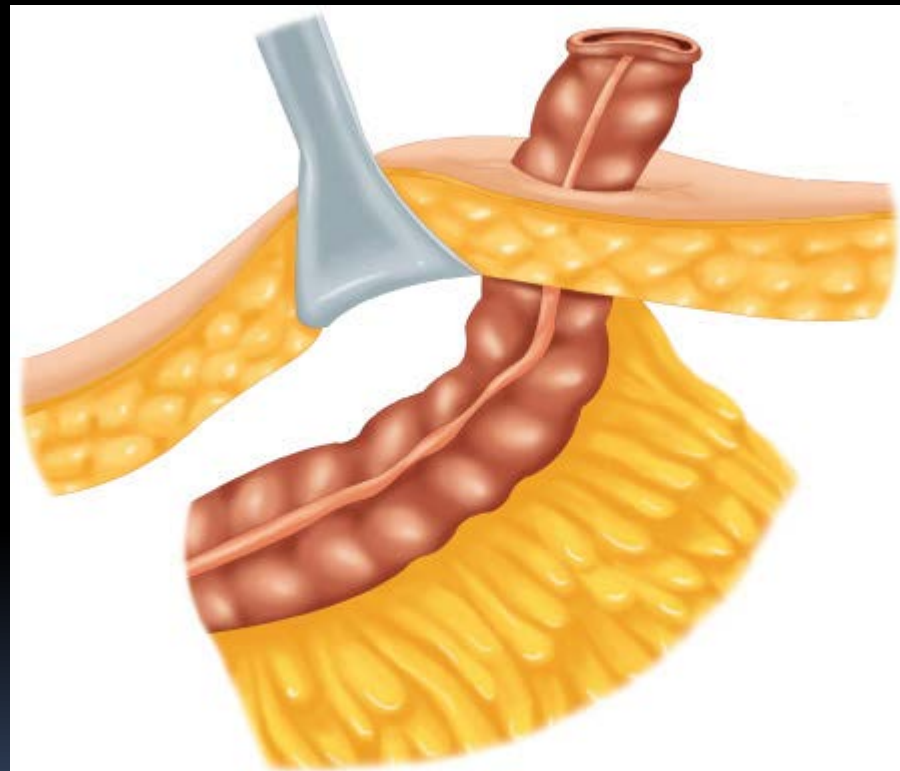
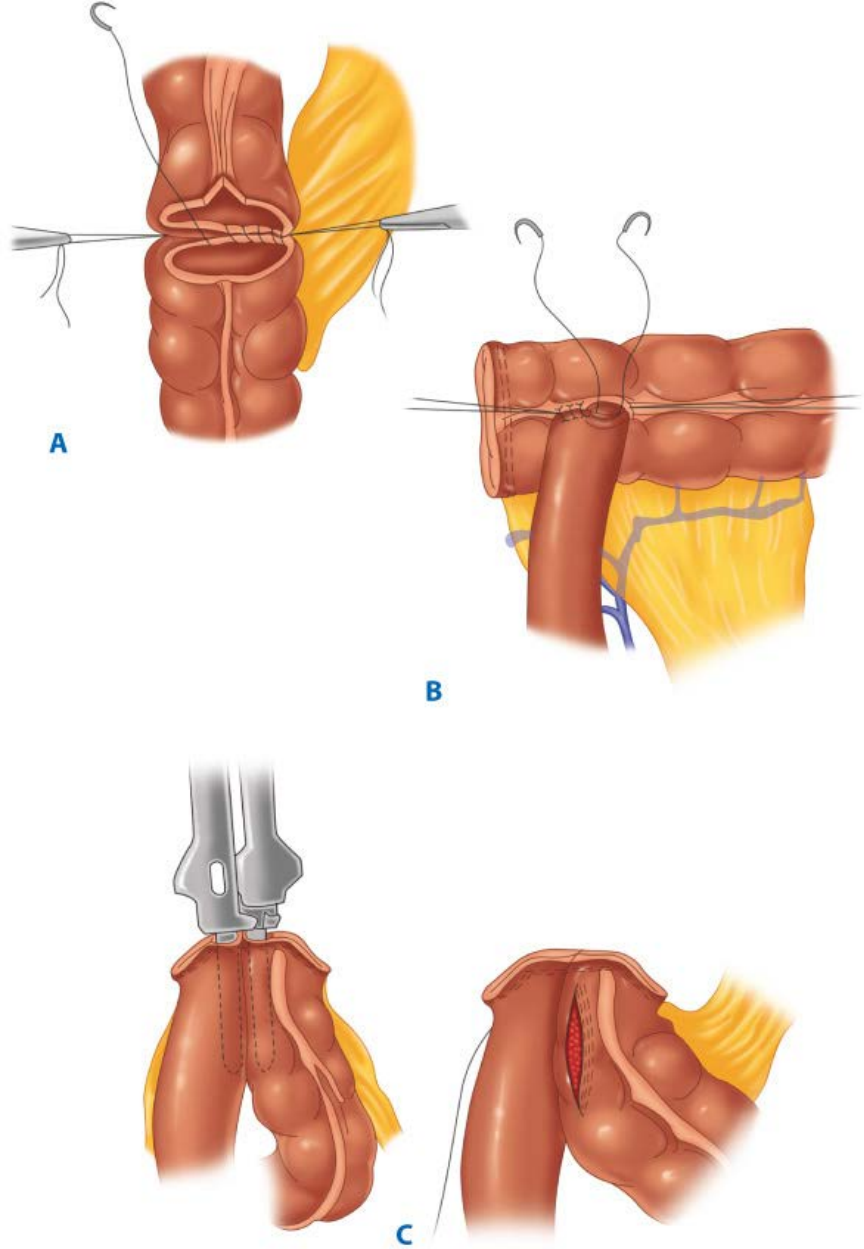


Source: Brunicaardi FC, Andersen DK, Billiar TR, Dunn DL, Hunter JG, Matthews JB, Pollock RE: *Schwartz's Principles of Surgery, 9th Edition*: <http://www.accessmedicine.com>  
 Copyright © The McGraw-Hill Companies, Inc. All rights reserved.

Source: Brunicaardi FC, Andersen DK, Billiar TR, Dunn DL, Hunter JG, Matthews JB, Pollock RE: *Schwartz's Principles of Surgery, 9th Edition*: <http://www.accessmedicine.com>  
 Copyright © The McGraw-Hill Companies, Inc. All rights reserved.

# ΑΡΧΕΣ ΑΡΤΙΑΣ ΑΝΑΣΤΟΜΩΣΗΣ

- Επιμελής συνένωση τμημάτων του εντερικού αυλού
- Άρτιος γεωμετρικός προσδιορισμός (τελικο-τελική, τελικο-πλάγια, πλαγιο-πλάγια)
- Συρραφή σε ένα ή δύο στρώματα
- Χρήση συρραπτικών μηχανημάτων
- Αναστομωτικά άκρα με ΑΡΙΣΤΗ ΑΙΜΑΤΩΣΗ
- Αποφυγή ΤΑΣΗΣ
- Ανοσολογικά ΕΠΑΡΚΗΣ ασθενής

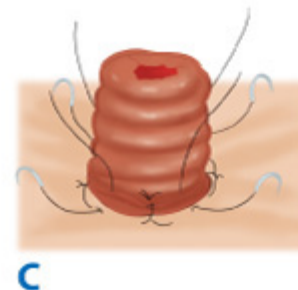
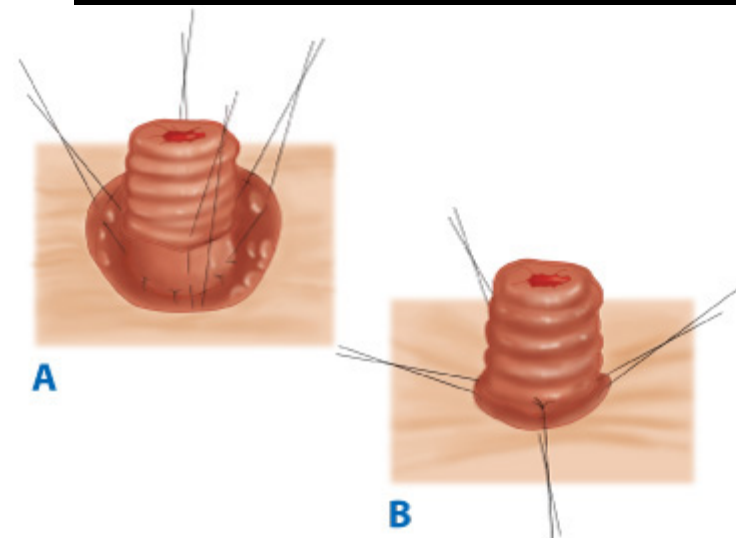
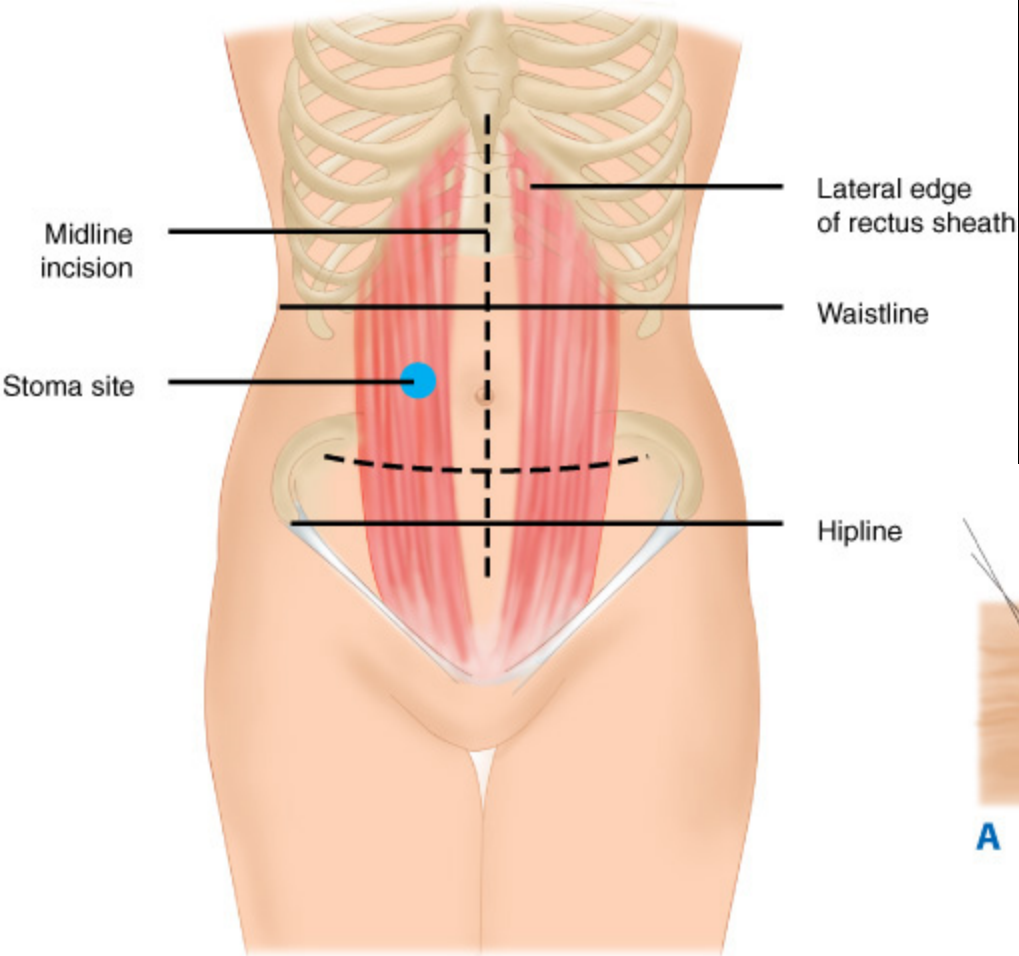


Source: Brunicaardi FC, Andersen DK, Billiar TR, Dunn DL, Hunter JG, Matthews JB, Pollock RE: *Schwartz's Principles of Surgery, 9th Edition*: <http://www.accessmedicine.com>  
 Copyright © The McGraw-Hill Companies, Inc. All rights reserved.

Source: Brunicaardi FC, Andersen DK, Billiar TR, Dunn DL, Hunter JG, Matthews JB, Pollock RE: *Schwartz's Principles of Surgery, 9th Edition*: <http://www.accessmedicine.com>  
 Copyright © The McGraw-Hill Companies, Inc. All rights reserved.

# ΕΙΛΕΟΣΤΟΜΙΑ

- Προσωρινή ή μόνιμη εκστόμωση του τελικού ειλεού
- Παράκαμψη του παχέος εντέρου
- Εναλλακτικές τεχνικές (Brooke, Kock)
- Προφύλαξη επισφαλούς αναστόμωσης (Α/Θ, ανοσοκαταστολή, επείγον Χ/Ο)
- Ευχερής σύγκλειση
- Σημαντική νοσηρότητα (νέκρωση βλεννογόνου, παραστομιακή κήλη, πρόπτωση, απόφραξη)
- Δυσασπορρόφηση, ηλεκτρολυτικές διαταραχές, δερματικός ερεθισμός



Source: Brunicaardi FC, Andersen DK, Billiar TR, Dunn DL, Hunter JG, Matthews JB, Pollock RE: *Schwartz's Principles of Surgery, 9th Edition*: <http://www.accessmedicine.com>  
 Copyright © The McGraw-Hill Companies, Inc. All rights reserved.

Source: Brunicaardi FC, Andersen DK, Billiar TR, Dunn DL, Hunter JG, Matthews JB, Pollock RE: *Schwartz's Principles of Surgery, 9th Edition*: <http://www.accessmedicine.com>  
 Copyright © The McGraw-Hill Companies, Inc. All rights reserved.

# ΚΟΛΟΣΤΟΜΙΑ

- Τελική ή loop
- Κατασκευή στον ορθό κοιλιακό μυ
- Διαφύλαξη λειτουργικότητας παχέος εντέρου
- Αποφυγή νέκρωσης (πλημμελούς αιμάτωσης)
- Προστασία υποκείμενου δέρματος
- Παραστομιακή κήλη
- Απόφραξη

# ΣΠΑΝΙΑ ΝΕΟΠΛΑΣΜΑΤΑ

- Καρκινοειδές
- Λειομύωμα - λειομυοσάρκωμα
- Λέμφωμα
- Λίπωμα - λιποσάρκωμα
- GIST