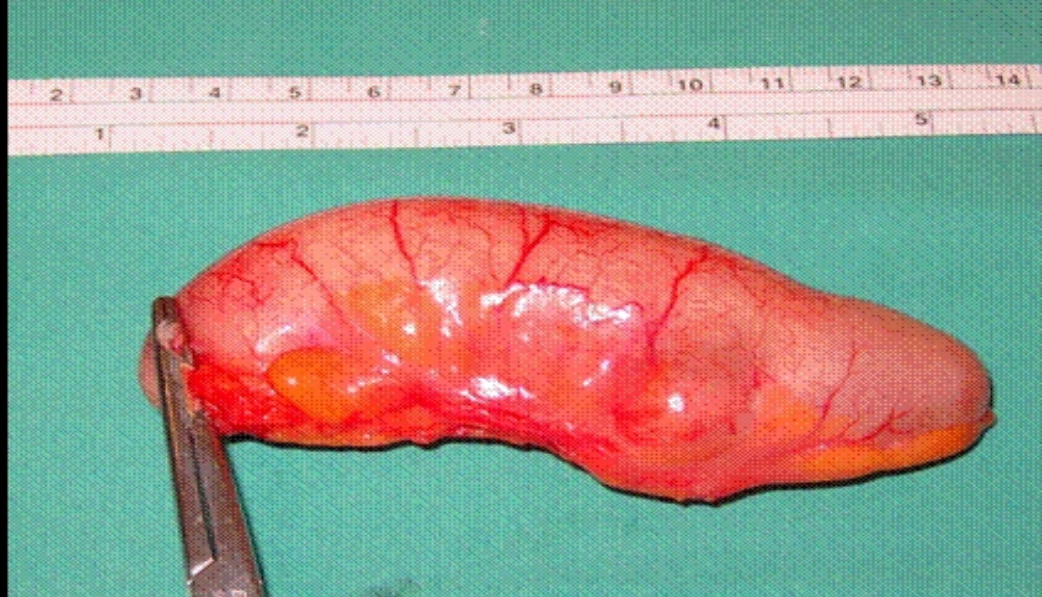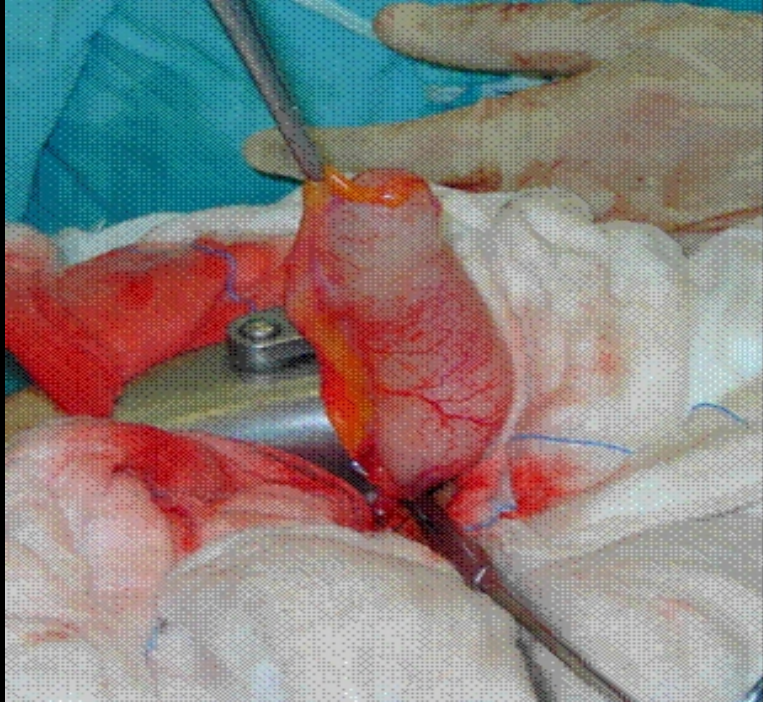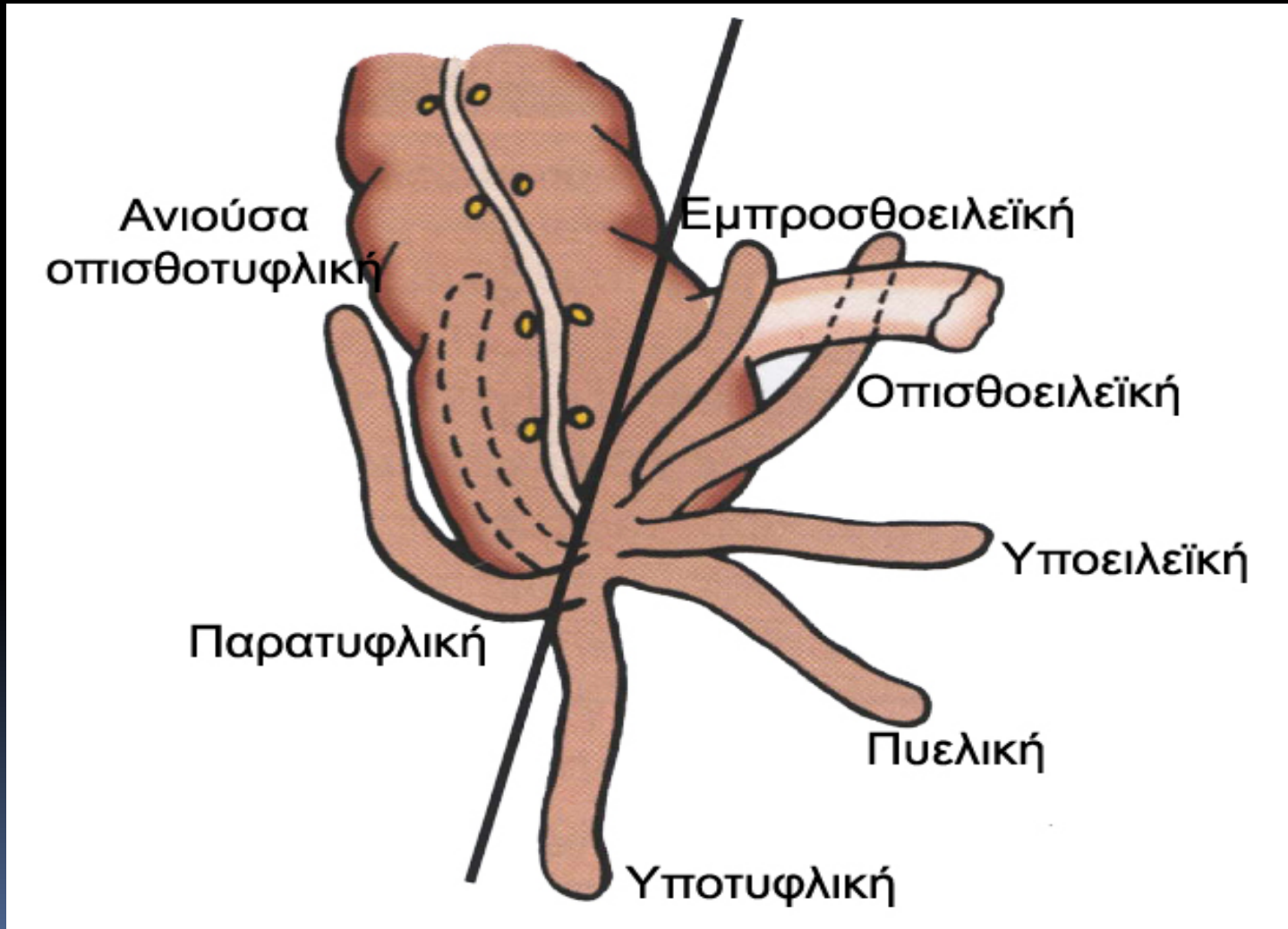


ΜΑΣΤΟΡΑΚΗ ΑΙΚΑΤΕΡΙΝΗ

**Πανεπιστημιακός Υπότροφος
Α Προπαιδευτική Χειρουργική Κλινική,
Ιατρικής Σχολής Πανεπιστημίου Αθηνών,
Πανεπιστημιακό Γενικό Νοσοκομείο «Αττικόν».**

Χειρουργικές παθήσεις σκωληκοειδούς απόφυσης

ΑΝΑΤΟΜΙΚΗ ΘΕΣΗ ΣΚΩΛΗΚΟΕΙΔΟΥΣ



ΟΞΕΙΑ ΣΚΩΛΗΚΟΕΙΔΙΤΙΣ ΠΑΙΔΩΝ

- Ταχεία εξέλιξη – προαγωγή φλεγμονής
- Αδυναμία συστηματικής ανοσολογικής απάντησης
- Ατελής ανάπτυξη επιπλόου
- Αυξημένη νοσηρότητα – πιθανότητα ρήξης
- Άμεση σκωληκοειδεκτομή (ανοικτή ή λαπαροσκοπική) + έκπλυση περιτοναϊκής κοιλότητας + κατάλληλη αντιβιοτική αγωγή

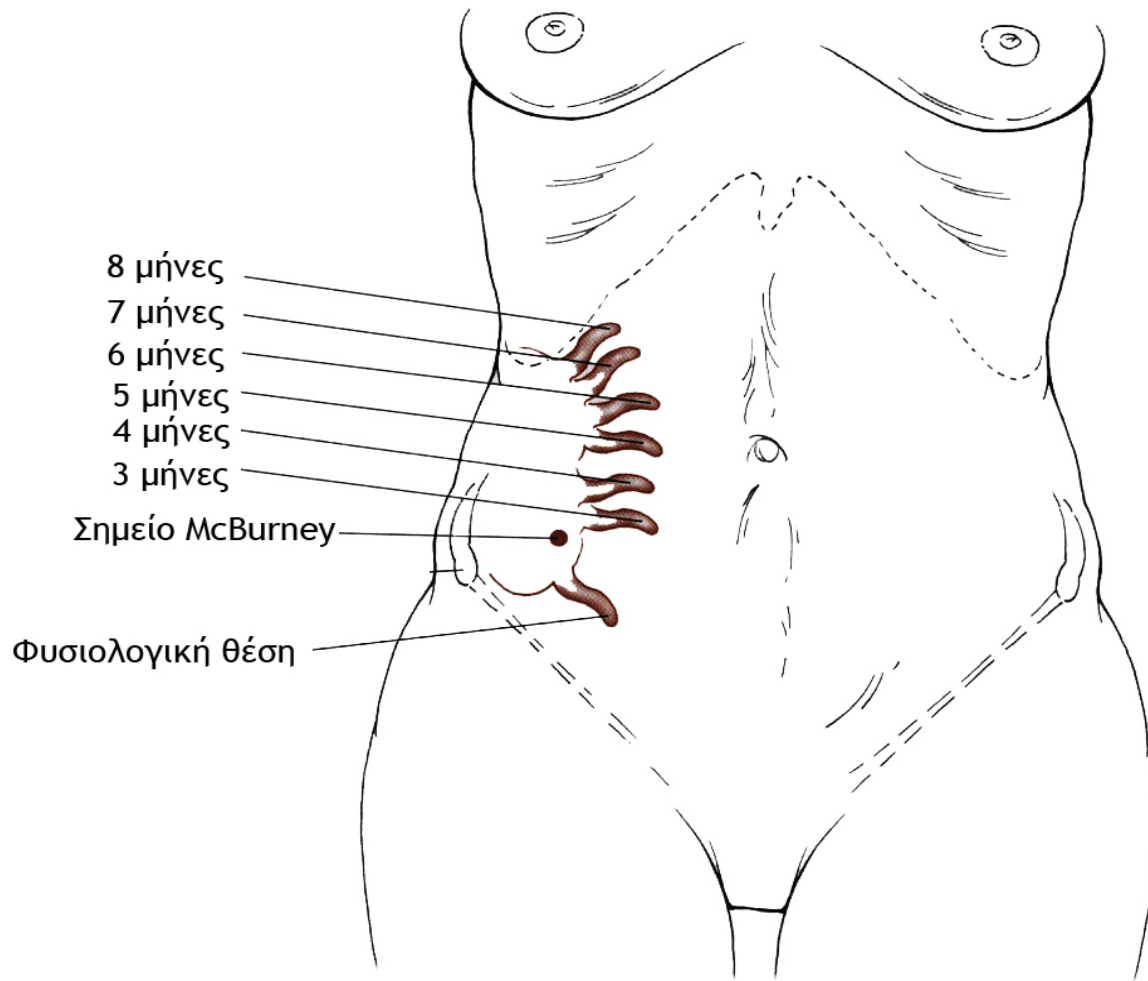
ΣΚΩΛΗΚΟΕΙΔΙΤΙΣ ΣΤΗΝ ΤΡΙΤΗ ΗΛΙΚΙΑ

- Αυξημένη νοσηρότητα – θνητότητα
- Ταχεία πρόοδος της φλεγμονής
- Καθυστέρηση διάγνωσης
- Άτυπη κλινική εικόνα
- Συ-νοσηρότητα

ΣΚΩΛΗΚΟΕΙΔΙΤΙΣ ΣΤΗΝ ΚΥΗΣΗ

- Η πλέον συνήθης εξωμήτρια χειρουργική νόσος
- Μετάθεση σκωληκοειδούς – δυσχερής διάγνωση
- Κίνδυνος πρόωρου τοκετού
- Λαπαροσκοπική προσέγγιση επί αμφιβολιών
- Αυξημένα ποσοστά εμβρυικού θανάτου – μητρικής νοσηρότητας

ΜΕΤΑΘΕΣΗ ΣΚΩΛΗΚΟΕΙΔΟΥΣ ΣΤΗΝ ΚΥΗΣΗ



ΣΚΩΛΗΚΟΕΙΔΙΤΙΣ ΚΑΙ ΑΝΟΣΟΚΑΤΑΣΤΟΛΗ

- Αυξημένος κίνδυνος προσβολής σε HIV λοίμωξη
- Αντιστρόφως ανάλογη σχέση με CD4 μέτρηση
- Δυσχερής διάκριση από ευκαιριακές λοιμώξεις (TB, Carosi σάρκωμα, λέμφωμα, CMV)
- Υψηλό ποσοστό ρήξης σκωληκοειδούς απόφυσης
- Σημαντική MTX νοσηρότητα
- Λαπαροσκοπική προσέγγιση υπό αμφισβήτηση

ΣΚΩΛΗΚΟΕΙΔΙΤΙΣ ΑΝΕΥ ΕΠΙΠΛΟΚΩΝ

- Σκωληκοειδεκτομή (ανοικτή ή λαπαροσκοπική)
- Άμεση διακοπή αντιβιοτικής κάλυψης

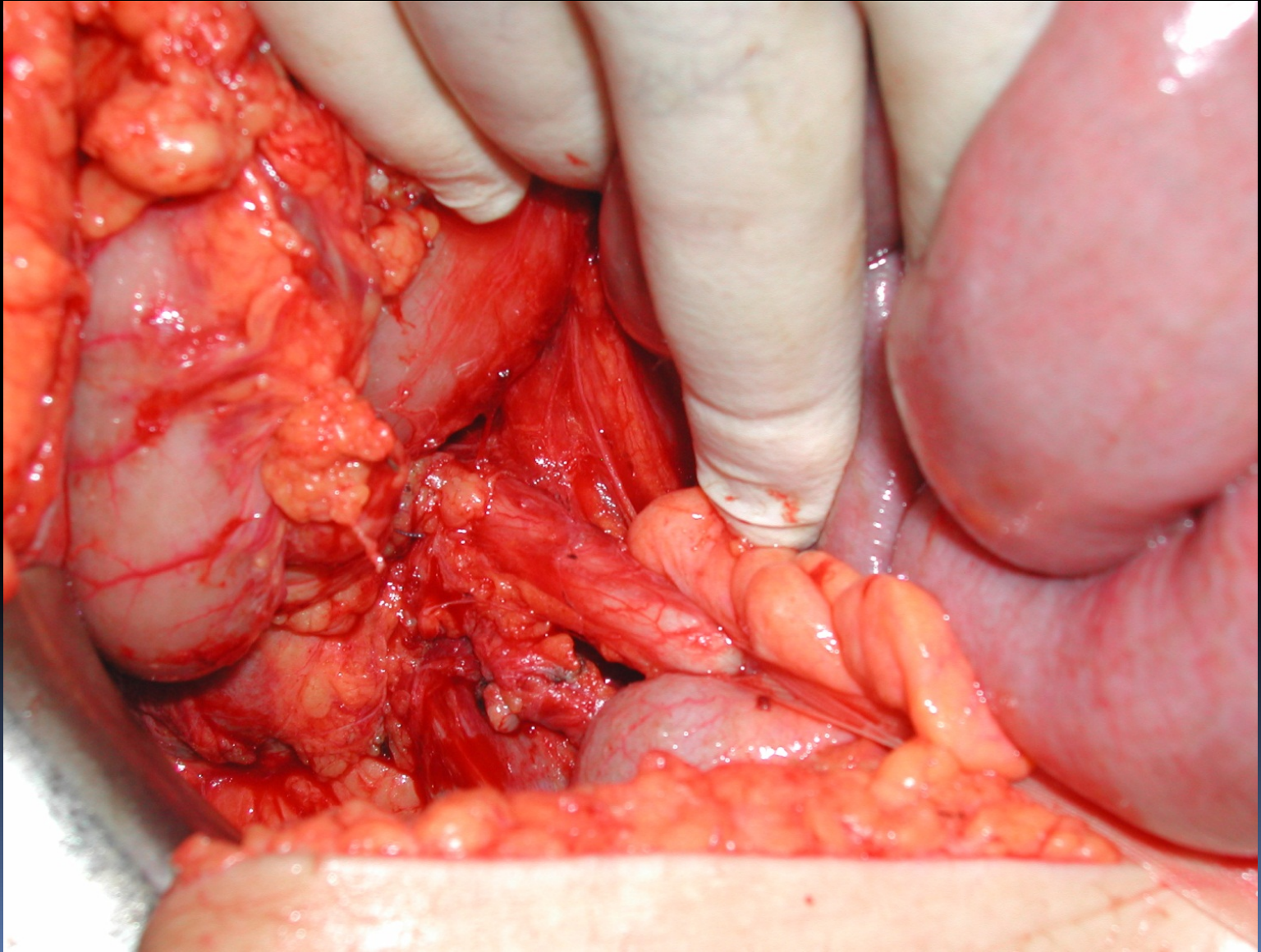
ΡΗΞΗ ΣΚΩΛΗΚΟΕΙΔΟΥΣ ΑΠΟΦΥΣΗΣ

- Ανοικτή σκωληκοειδεκτομή
- Έκπλυση περιτοναϊκής κοιλότητας
- Συνδυασμένη αντιβιοτική αγωγή
- Συνέχιση αντιβιοτικού σχήματος μέχρι την ύφεση των σημείων (κλινικών – εργαστηριακών) της φλεγμονής

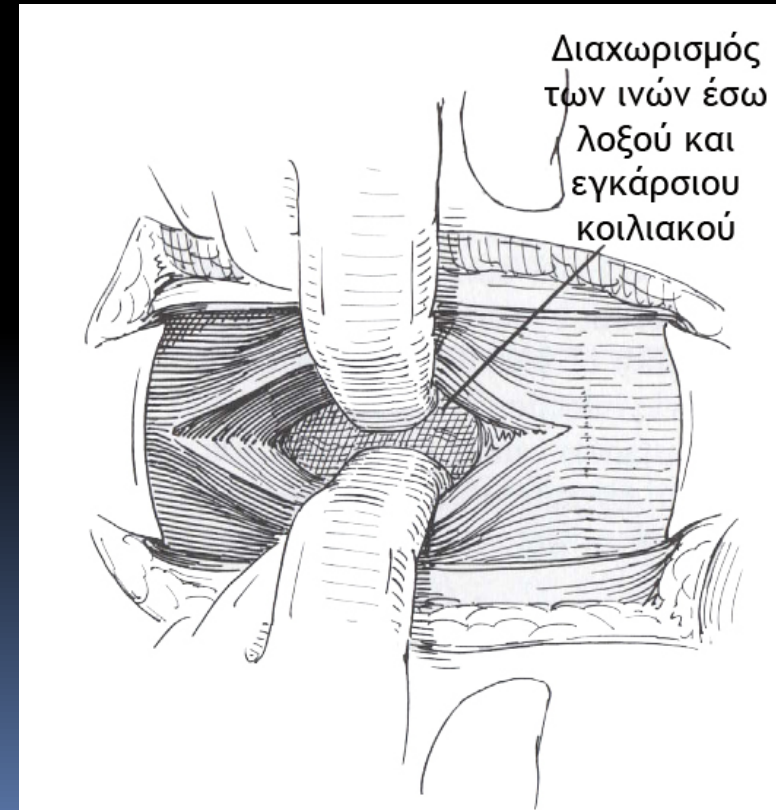
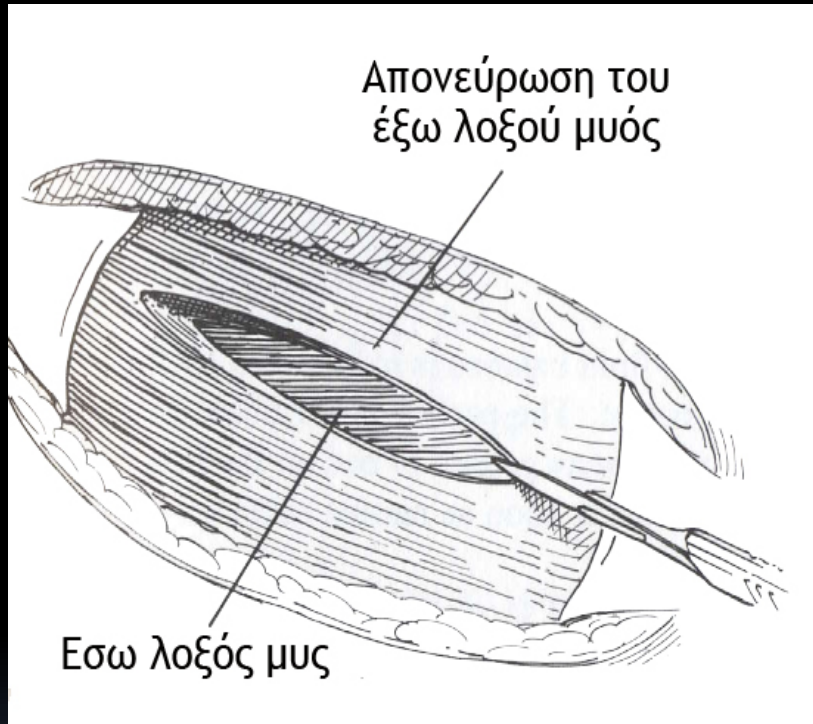
ΑΝΟΙΚΤΗ ΣΚΩΛΗΚΟΕΙΔΕΚΤΟΜΗ

- Τομή Mc Burney (πλάγια) ή Rocky-Daves (εγκάρσια)
- Εντοπισμός σκωληκοειδούς απόφυσης
- Διαίρεση μεσεντεριδίου
- Απολίνωση σκωληκοειδικής αρτηρίας
- Ενταφιασμός κολοβώματος
- Σύγκλειση κατά στρώματα

ΑΝΟΙΚΤΗ ΣΚΩΛΗΚΟΕΙΔΕΚΤΟΜΗ

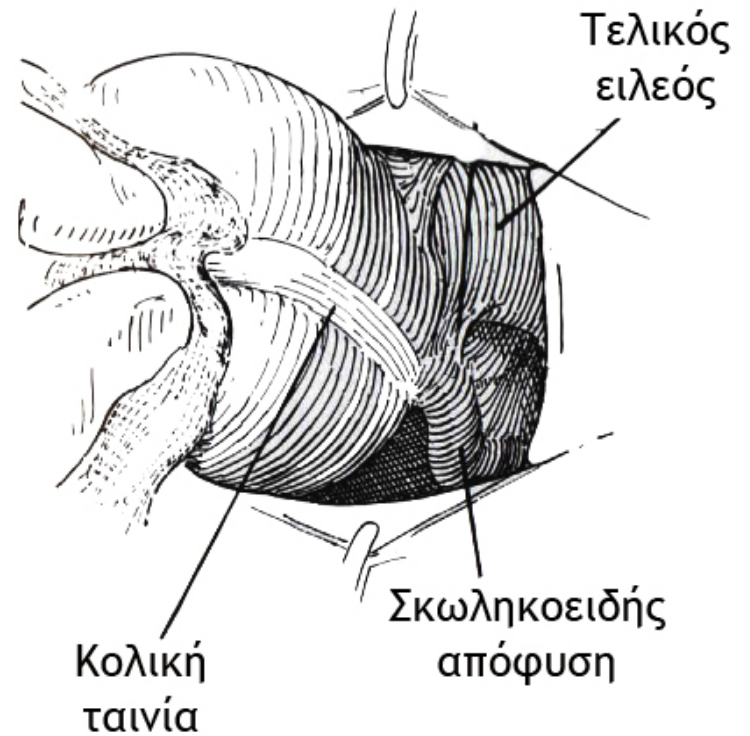
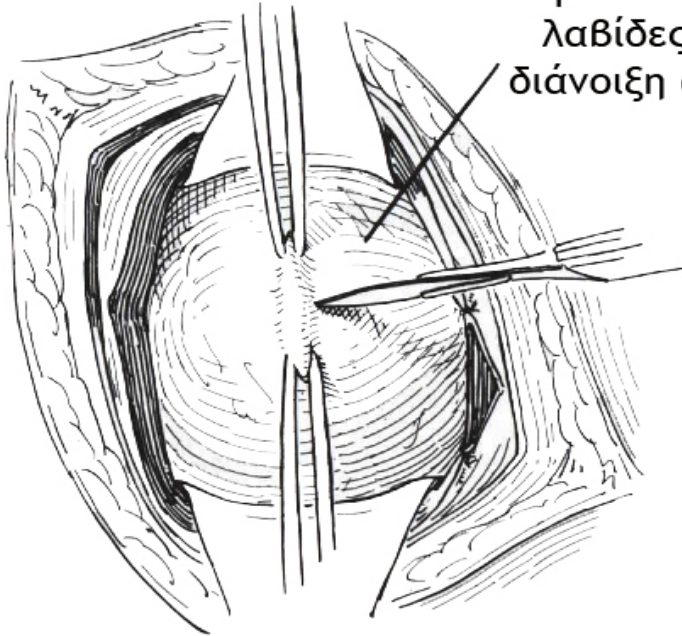


ΑΝΟΙΚΤΗ ΣΚΩΛΗΚΟΕΙΔΕΚΤΟΜΗ

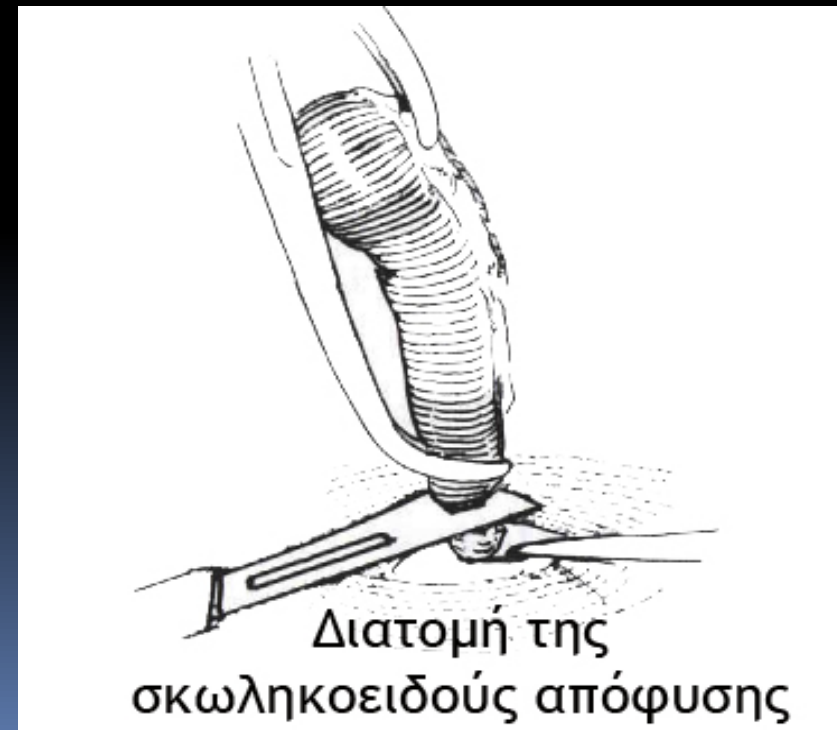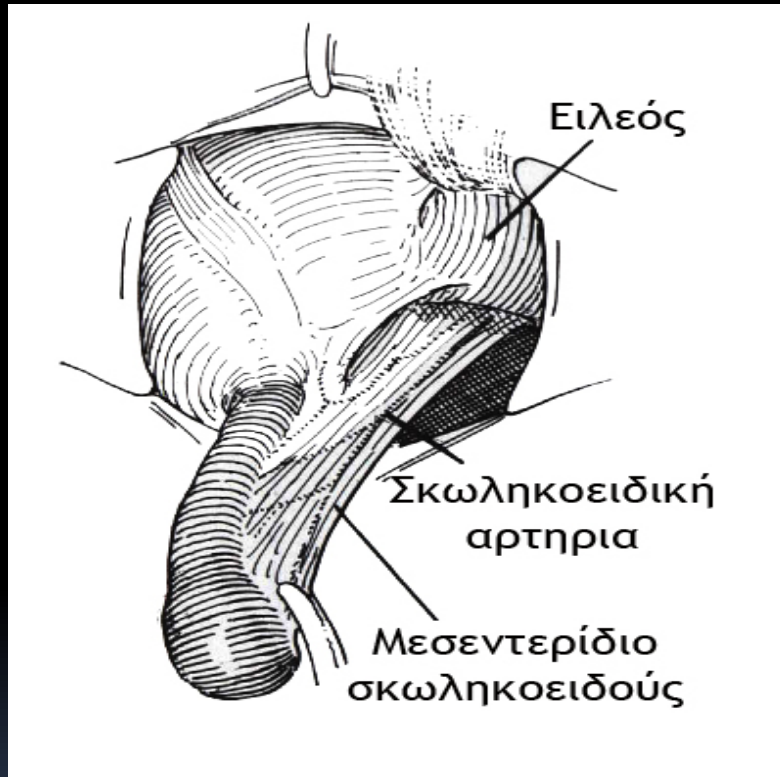


ΑΝΟΙΚΤΗ ΣΚΩΛΗΚΟΕΙΔΕΚΤΟΜΗ

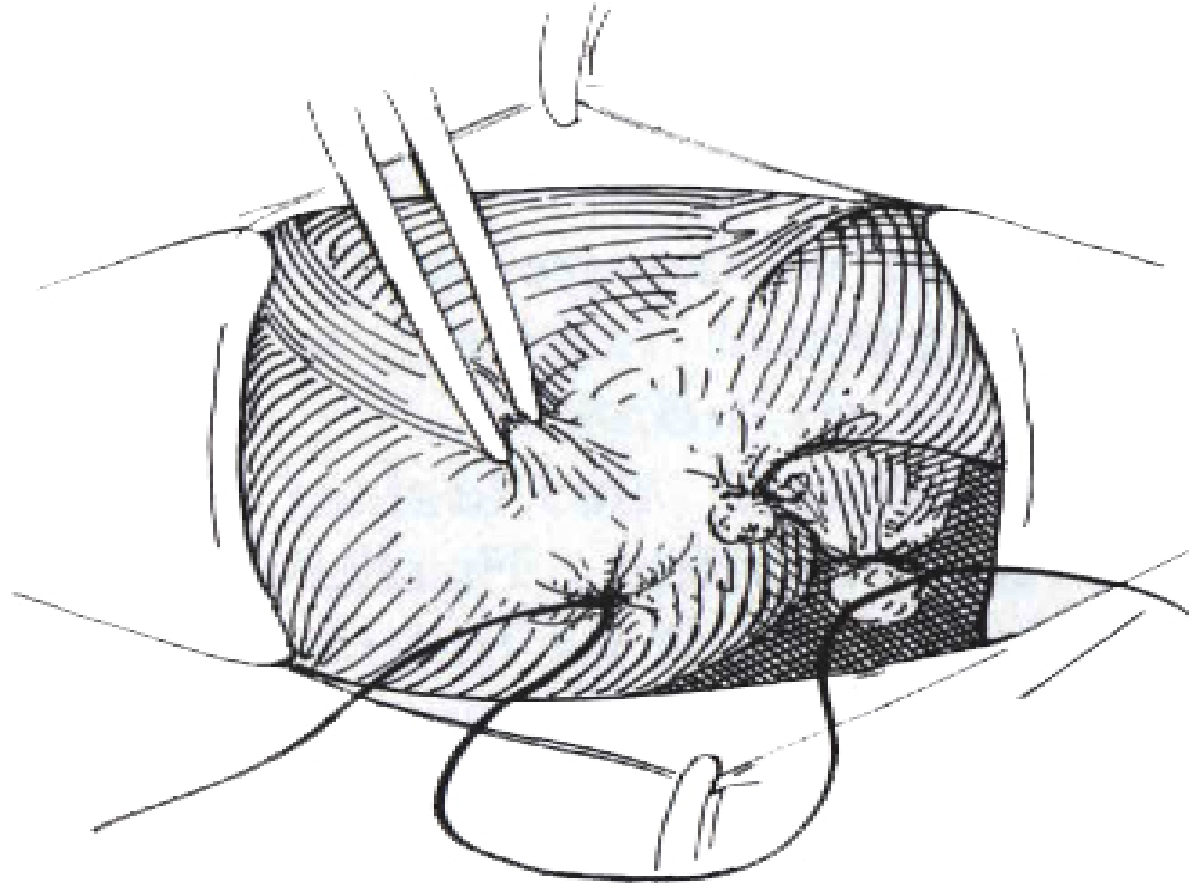
Σύλληψη του
περιτοναίου με
λαβίδες και
διάνοιξη αυτού



ΑΝΟΙΚΤΗ ΣΚΩΛΗΚΟΕΙΔΕΚΤΟΜΗ



ΑΝΟΙΚΤΗ ΣΚΩΛΗΚΟΕΙΔΕΚΤΟΜΗ



Ενταφιασμός του κολοβώματος
της σκωληκοειδούς

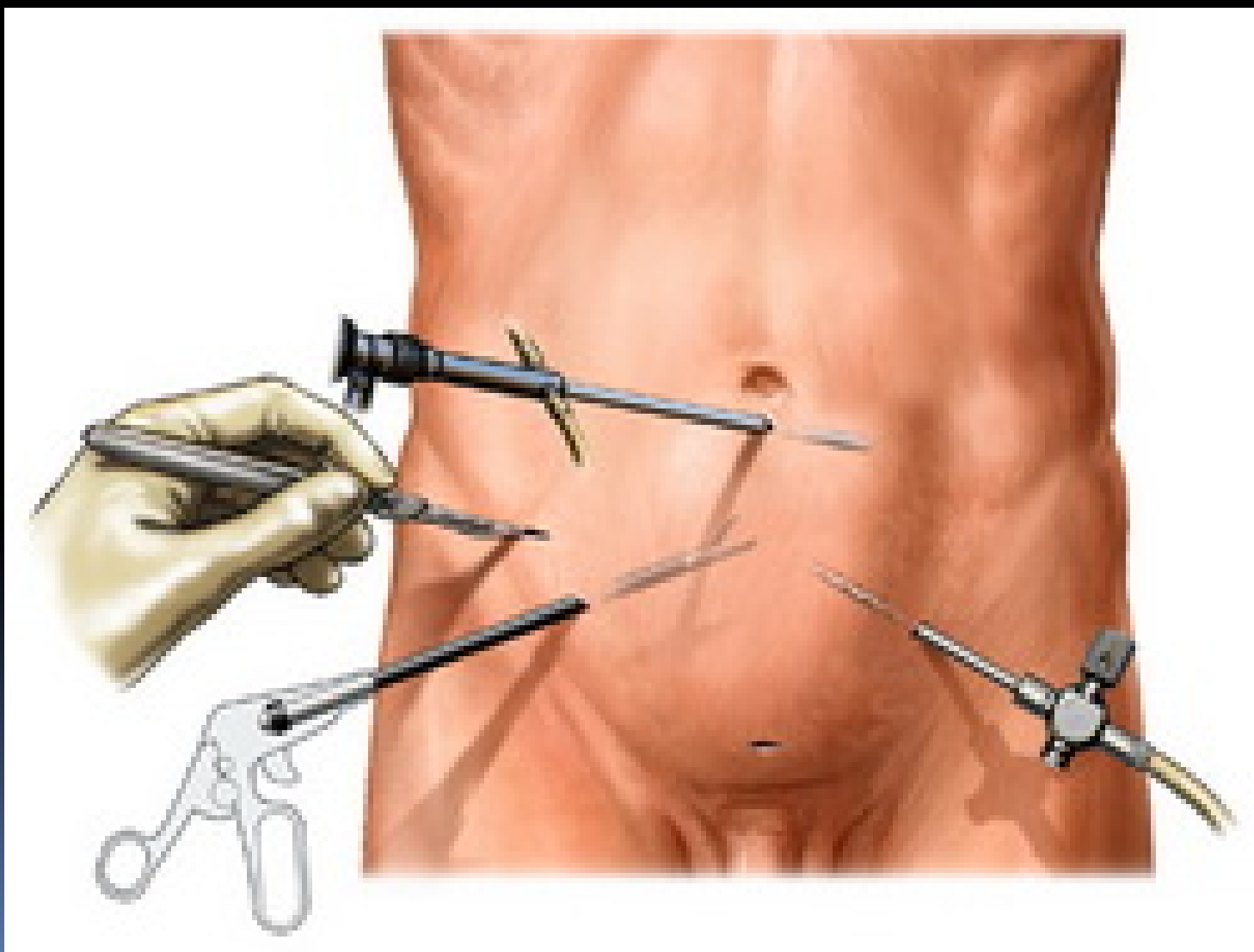
ΕΠΙΠΛΕΓΜΕΝΗ ΣΚΩΛΗΚΟΕΙΔΙΤΙΣ

- Τομή μέση υπομφάλιος ή παράμεσος
- Ερευνητική λαπαροτομία
- Αποκλεισμός συνυπάρχουσας χειρουργικής παθολογίας
- Σκωληκοειδεκτομή – έκπλυση περιτοναϊκής κοιλότητας
- Σύγκλειση κατά πρώτο ή δεύτερο σκοπό

ΛΑΠΑΡΟΣΚΟΠΙΚΗ ΣΚΩΛΗΚΟΕΙΣΔΕΚΤΟΜΗ

- Περιορισμός ΜΤΧ πόνου
- Μειωμένη επίπτωση λοιμώξεων χειρουργικού τραύματος
- Αυξημένη συχνότητα ενδοκοιλιακών συλλογών
- Περιορισμένη παραμονή στο νοσοκομείο
- Σημαντικά αυξημένο κόστος
- Άμεση διαγνωστική προσπέλαση κάτω κοιλίας

ΛΑΠΑΡΟΣΚΟΠΙΚΗ ΣΚΩΛΗΚΟΕΙΔΕΚΤΟΜΗ




ΑΠΟΣΤΗΜΑ ΣΚΩΛΗΚΟΕΙΔΟΥΣ ΑΠΟΦΥΣΗΣ

- Παρατεταμένη ενδοφλέβια αντιβιοτική αγωγή
- Διαδερμική ή χειρουργική παροχέτευση
- Σκωληκοειδεκτομή σε δεύτερο χρόνο επί ενδείξεων



ΕΠΙΠΛΟΚΕΣ ΣΚΩΛΗΚΟΕΙΣΔΕΚΤΟΜΗΣ

- Λοίμωξη χειρουργικού τραύματος
 - Ενδοκοιλιακή συλλογή
 - Κοπρανώδες συρίγγιο
 - Εντερική απόφραξη
- 

ΠΑΡΑΣΙΤΑ ΣΚΩΛΗΚΟΕΙΔΟΥΣ ΑΠΟΦΥΣΗΣ


- Σκωληκοειδεκτομή (ανοικτή - λαπαροσκοπική)
- Συμπληρωματική αντιβιοτική αγωγή επί ενδείξεων

ΚΑΡΚΙΝΟΕΙΔΕΣ ΣΚΩΛΗΚΟΕΙΔΟΥΣ ΑΠΟΦΥΣΗΣ

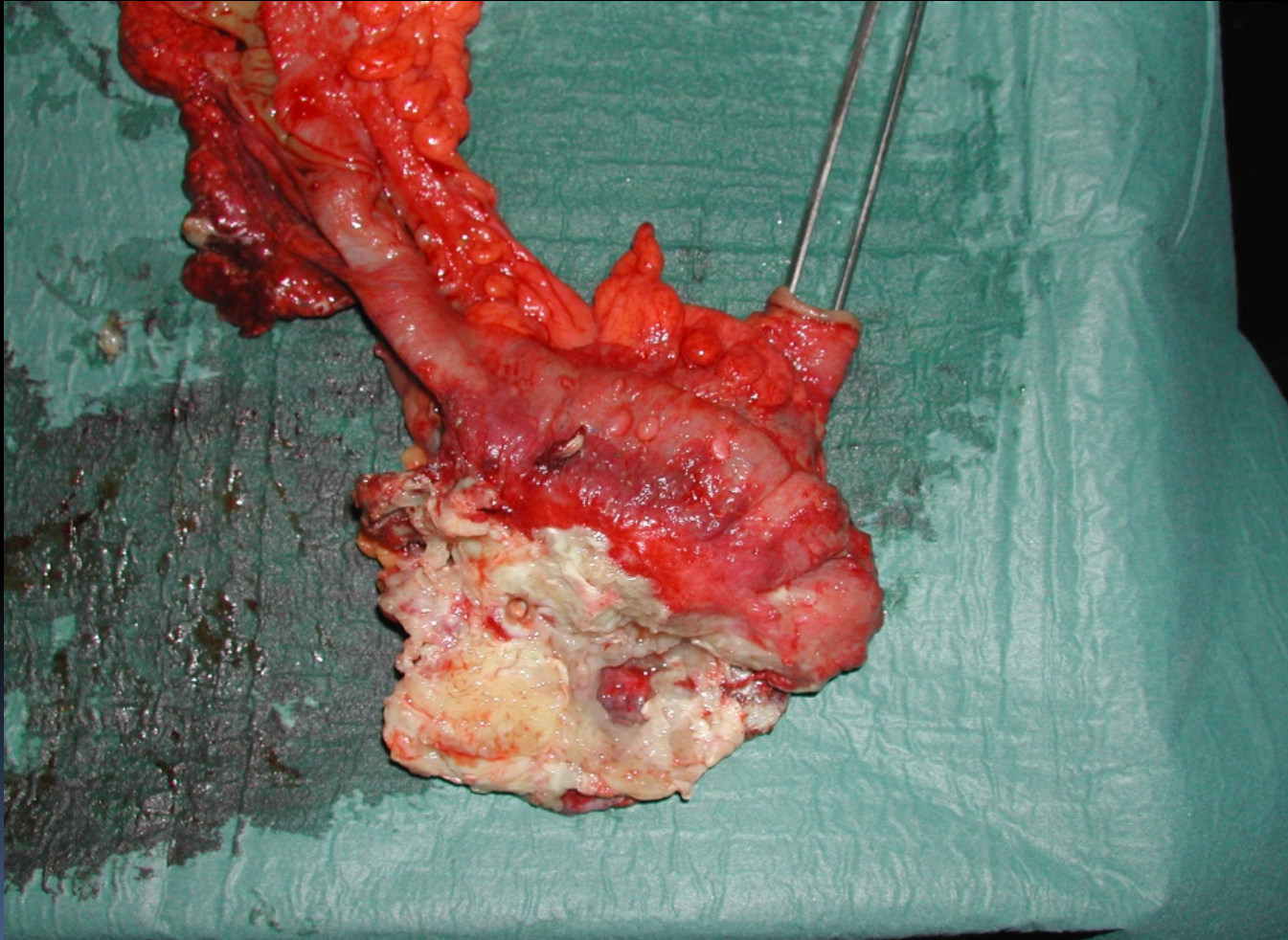
- < 1cm: απλή σκωληκοειδεκτομή
- > 1,5cm ή με επέκταση στο μέσον της σκωληκοειδούς απόφυσης: δεξιά ημικολεκτομή



ΠΡΩΤΟΠΑΘΕΣ ΑΔΕΝΟΚΑΡΚΙΝΩΜΑ

- ❖ Δεξιά ημικολεκτομή
 - ❖ MTX χημειοθεραπεία
- 

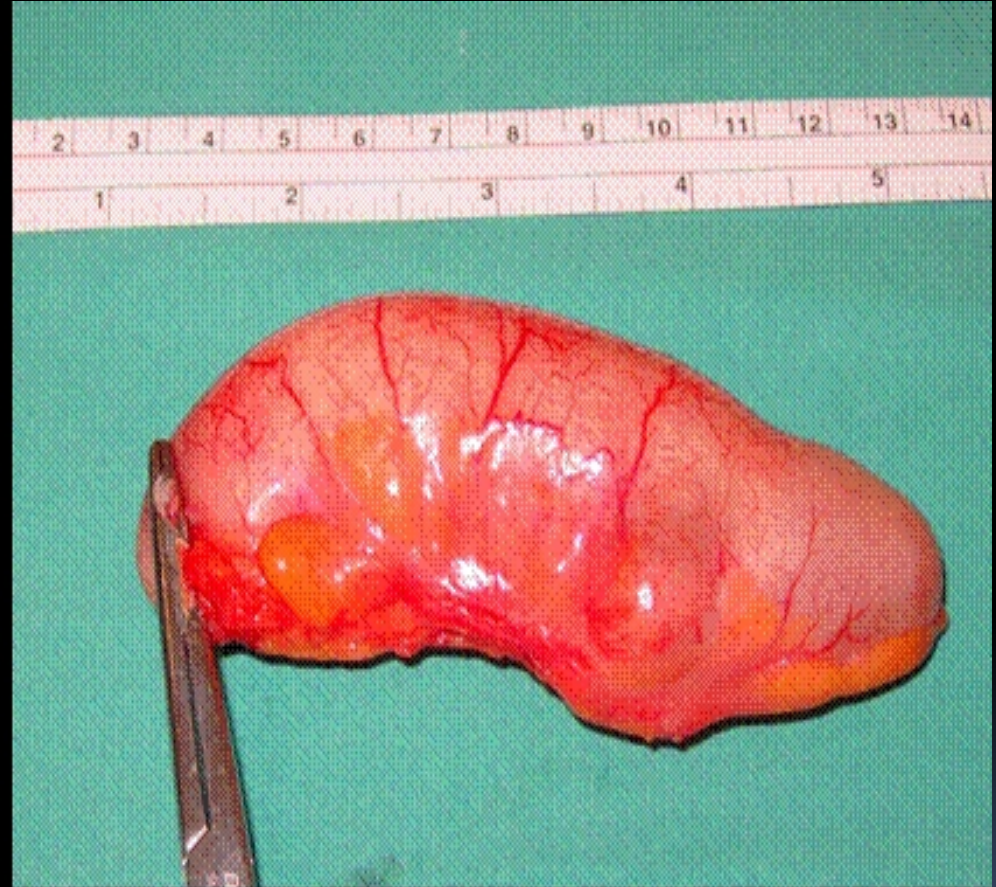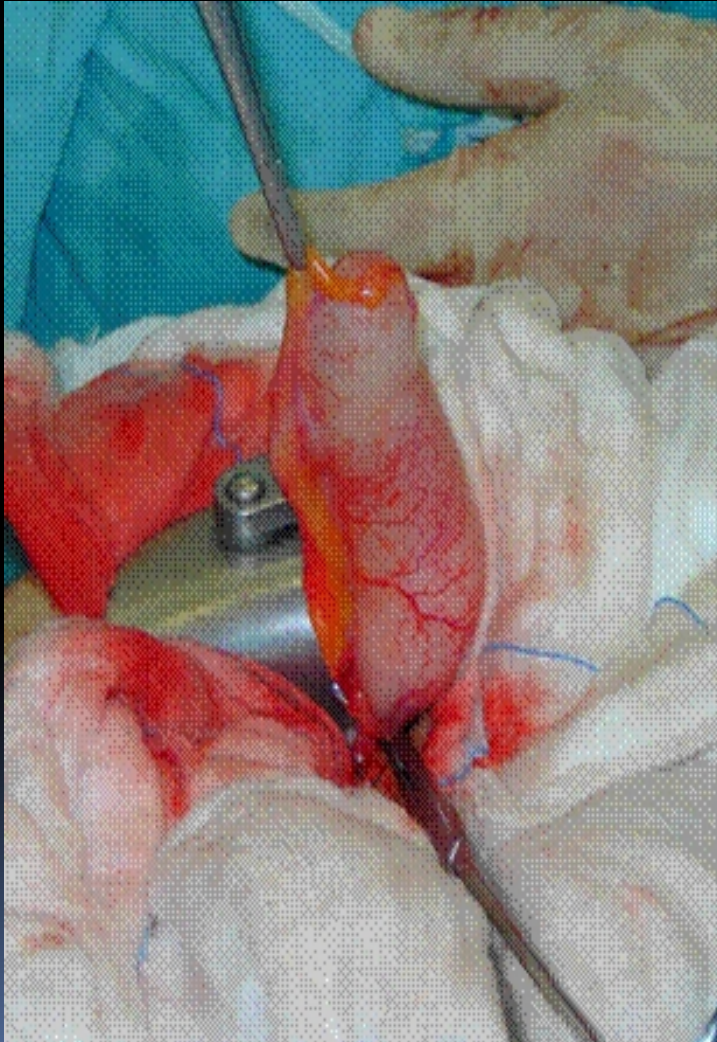
ΑΔΕΝΟΚΑΡΚΙΝΩΜΑ ΣΚΩΛΗΚΟΕΙΔΟΥΣ



ΒΛΕΝΝΟΚΗΛΗ ΣΚΩΛΗΚΟΕΙΔΟΥΣ ΑΠΟΦΥΣΗΣ

- ✓ Απλή σκωληκοειδεκτομή σε καλοήθη νόσο
- ✓ Σκωληκοειδεκτομή + δεξιά ημικολεκτομή επί ενδείξεων κακοήθους δυναμικού (κυσταδένωμα – κυσταδενοκαρκίνωμα)

ΒΛΕΝΝΟΚΗΛΗ ΣΚΩΛΗΚΟΕΙΔΟΥΣ



ΨΕΥΔΟΜΥΞΩΜΑ ΠΕΡΙΤΟΝΑΙΟΥ

- ❖ Κυτταρομειωτική χειρουργική επέμβαση
- ❖ Συνοδός υστερεκτομή και αφαίρεση εξαρτημάτων – ωαγωγών άμφω
- ❖ Ενδοπεριτοναϊκή χημειοθεραπεία (υπερθερμία)
- ❖ Μετεγχειρητική συστηματική ΧΜΘ
- ❖ Συμπτωματική χειρουργική αντιμετώπιση υποτροπών (αυξημένο ποσοστό επιπλοκών)

ΛΕΜΦΩΜΑ ΣΚΩΛΗΚΟΕΙΔΟΥΣ ΑΠΟΦΥΣΗΣ

- Σκωληκοειδεκτομή ή δεξιά ημικολεκτομή επί επέκταση της νόσου εκτός απόφυσης
- Σταδιοποίηση νόσου άμεσα ΜΤΧ
- Συστηματική χημειοθεραπεία